

**UNIVERSIDAD PRIVADA SAN JUAN BAUTISTA**

**ESCUELA DE POSGRADO**



**TRABAJO ACADEMICO**

**TRATAMIENTO ORTODÓNTICO -QUIRÚRGICO DE  
HIPERPLASIA CONDILAR UNILATERAL TIPO 1B Y ATRESIA  
MANDIBULAR**

**PARA OPTAR EL TITULO DE  
SEGUNDA ESPECIALIDAD DE ESTOMATOLOGIA EN:**

**ORTODONCIA Y ORTOPEDIA MAXILAR**

**PRESENTADO POR:  
Mg. CD. Gabriela Sedano Balbín**

**ASESORES:  
Phd.Mg.Esp. Yesselin Margot Miranda Zamalloa  
Phd.Mg.Esp. Percy Romero Tapia**

**LIMA- PERÚ  
2021**

## ÍNDICE

Pág.

1. RESUMEN	1
2. ABSTRACT	2
3. INTRODUCCIÓN	3
4. FICHA DE DATOS DEL PACIENTE	7
5. ANAMNESIS	7
6. MOTIVO DE CONSULTA	7
7. ODONTOGRAMA	9
8. DIAGNÓSTICO	16
9. PROCEDIMIENTOS	32
10. RESULTADOS Y SEGUIMIENTO	42
11. DISCUSIÓN	45
12. CONCLUSIONES	50
13. BIBLIOGRAFÍA	51
14. ANEXOS	54

## TABLA DE ABREVIATURAS

<b>TEM</b>	: Tomografía helicoidal multicorte
<b>HC</b>	: Hiperplasia condilar
<b>ATM</b>	: Articulación temporomandibular
<b>ABEG</b>	: Aparente buen estado de salud general
<b>ABEN</b>	: Aparente buen estado nutricional
<b>ABEH</b>	: Aparente buen estado de hidratación
<b>LOTEP</b>	: Lúcido orientado en tiempo espacio y persona
<b>DAT</b>	: Dispositivo de anclaje temporal
<b>DAD</b>	: Discrepancia alvéolo dentaria.

## TABLA DE FIGURAS:

	Pág.
<b>Figura 1:</b> Fotografías extraorales antes del tratamiento.	8
<b>Figura 2:</b> Fotografías intraorales antes del tratamiento.	8
<b>Figura 3:</b> Odontograma de inicio.	9
<b>Figura 4:</b> Radiografía Panorámica.	10
<b>Figura 5:</b> Radiografía Lateral.	11
<b>Figura 6:</b> Radiografía Antero- Posterior.	12
<b>Figura 7:</b> Tomografía helicoidal multicorte.	13
<b>Figura 8:</b> Gammagrafía ósea.	14
<b>Figura 9:</b> Modelo de estudio iniciales.	15
<b>Figura 10:</b> (1A-D) Donde se observa la característica Faciales	22
<b>Figura 11:</b> Análisis facial.	22
<b>Figura 12:</b> Fotografía de perfil.	23
<b>Figura 13:</b> Tabla de resultados del Maxilar superior.	24
<b>Figura 14:</b> Tabla de resusultados mandibulares.	24
<b>Figura 15:</b> Modelos de estudio con las líneas a considerar.	24
<b>Figura 16:</b> Análisis de Bolton.	25
<b>Figura 17:</b> Análisis DAD.	26
<b>Figura 18:</b> TEM 3D, medida del cóndilo a rama mandibular.	29
<b>Figura 19:</b> TEM 3D, medida del cóndilo al gnation.	30

<b>Figura 20:</b> TEM 3D, del cuerpo mandibular.	30
<b>Figura 21:</b> En la gammagrafía se evidencia la hipercaptación.	31
<b>Figura 22:</b> Línea de la sonrisa y corredores.	31
<b>Figura 23:</b> Instalación de braquets Edgewise y bandas.	33
<b>Figura 24:</b> Fotografía cara- boca.	34
<b>Figura 25:</b> Diagrama de planeamiento quirúrgico.	36
<b>Figura 26:</b> Técnica quirúrgica.	37
<b>Figura 27:</b> Radiografía panorámica postquirúrgica.	38
<b>Figura 28:</b> Paciente postcirugía con ligas intermaxilares.	39
<b>Figura 29:</b> Intraorales postcirugía con ligas continuas.	39
<b>Figura 30:</b> Microtornillo interdental derecho.	40
<b>Figura 31:</b> Vista frontal con dientes centrales de stock.	40
<b>Figura 32:</b> Instalación de un arco de retracción anterior.	41
<b>Figura 33:</b> Vista oclusal y frontal intraoral de alíneamiento de las piezas dentarias.	41
<b>Figura 34:</b> Vista lateral con falta de intercuspidación, Vista lateral izquierda de oclusión.	42
<b>Figura 35:</b> Resorte NITI de 9mm lado derecho.	43
<b>Figura 36:</b> Efecto del resorte, Vista frontal con espacio disponible, Vista lateral se observa la intercuspidación.	43
<b>Figura 37:</b> Fotografías de frente en reposo, en sonrisa y ambos perfiles.	44

# **TRATAMIENTO ORTODÓNTICO -QUIRÚRGICO DE HIPERPLASIA CONDILAR UNILATERAL TIPO 1B Y ATRESIA MANDIBULAR**

## **REPORTE DE CASO**

### **RESUMEN:**

El objetivo del tratamiento ortodóntico-quirúrgico fue corregir la discrepancia dento-esquelética generada por la HC unilateral tipo 1B, a partir de centrar la línea media dentaria con las líneas medias óseas, corregir la laterodesviación y atresia mandibular esqueléticas y crear espacio para los futuros implantes dentales de incisivos centrales inferiores. La preparación pre-quirúrgica abarcó la nivelación, alíneación y la descompensación dentaria anterior de los incisivos, la laterodesviación y la atresia mandibular fueron corregidas quirúrgicamente. Posterior a la cirugía se continuó con la ortodoncia para dar los detalles finales hasta lograr la intercuspidación final.

El presente reporte de caso, tiene como objetivo mostrar un método alternativo para el tratamiento de la hiperplasia condilar unilateral (1B) con atresia mandibular y maloclusión Clase III esquelética, mediante ortodoncia y cirugía mandibular, logrando la alíneación y nivelación e intercuspidación dentaria, complementada con el retroceso y expansión mandibular quirúrgica.

### **Palabras claves:**

Asimetría facial, cóndilo mandibular, ortodoncia correctiva, hiperplasia condilar, osteotomía mandibular.

# **ORTHODONTIC-SURGICAL TREATMENT OF TYPE 1B UNILATERAL CONDYLARY HYPERPLASIA AND MANDIBULAR ATRESIA**

## **CASE REPORT**

### **ABSTRACT:**

The objective of the orthodontic-surgical treatment was to correct the dentoskeletal discrepancy generated by unilateral type 1B CH, by centering the dental midline with the bony midlines, correcting skeletal laterodeviation and mandibular atresia and creating space for future dental implants of lower central incisors. The pre-surgical preparation included the leveling, alignment and anterior dental decompensation of the incisors, the laterodeviation and mandibular atresia were surgically corrected. After surgery, orthodontics were continued to give the final details until the final intercuspation was achieved.

The present case report aims to show an alternative method for the treatment of unilateral condylar hyperplasia (1B) with mandibular atresia and skeletal Class III malocclusion, through orthodontics and mandibular surgery, achieving dental alignment and leveling and intercuspation, complemented with surgical mandibular recoil and expansion.

### **Key Words:**

Facial asymmetry, mandibular condyle, orthodontics corrective, condylar hyperplasia, mandibular osteotomy.

## INTRODUCCIÓN

La hiperplasia condilar (HC) es una alteración del desarrollo poco frecuente, que se expresa como un exagerado crecimiento óseo de la cabeza condilar de la articulación temporomandibular (ATM). Puede presentarse de forma bilateral o unilateral, ocasionando en este último caso asimetría facial. Este incremento óseo excesivo crea evidentes alteraciones oclusales, funcionales y estéticas; además de trastornos en la articulación temporo-mandibular en la mayoría de casos. Existen múltiples métodos de ayuda diagnóstica, tales como radiografía panorámica, radiografía postero anterior, tomografía macizo facial con reconstrucción 3D, gammagrafías óseas, análisis fotográfico extraoral, modelos de estudio articulados y exámenes histopatológicos <sup>(1)</sup>.

La HC puede ser detectada a cualquier edad, se acentúa durante el desarrollo la pubertad y la adolescencia, e inclusive puede permanecer más allá del período de crecimiento mencionado, en un rango promedio de edades entre los 11 a 21 años en mujeres y 12 a 23 años en varones<sup>(2)</sup>. Estudios clínicos observacionales, reportan una mayor frecuencia de esta alteración en mujeres, en relación 2 a 1 comparado con los varones. Asimismo, reportan una prevalencia del 57% en el lado derecho y de 43% en el lado izquierdo, en los casos de HC unilaterales <sup>(2,3)</sup>.

La mayor frecuencia de HC en mujeres, está vinculada fundamentalmente a la actividad de los estrógenos. Estas hormonas actúan como mediadores del crecimiento óseo, y se expresan en el cartílago articular y las placas de crecimiento, originando un mayor metabolismo en estas zonas que son componentes principales de la articulación temporo-mandibular<sup>(4)</sup>.



Para la confirmación diagnóstica de la HC unilateral, se realiza una prueba imagenológica denominada gammagrafía ósea de la ATM, la misma que permite determinar si esta alteración del crecimiento condilar (diferencia de hipercaptación entre ambos cóndilos >10%) se encuentra en su forma activa o inactiva; información que luego es correlacionada con la edad del paciente y los hallazgos clínicos, para concluir en la presunción diagnóstica<sup>(1)</sup>.

El tratamiento de la HC, en la mayoría de casos, se basa en un enfoque multidisciplinario con tratamientos ortodónticos-quirúrgicos, que tratan de forma conjunta la alteración inicial o la secuela posterior mediante ortodoncia y cirugía ortognática<sup>(4)</sup>.

Una de las clasificaciones de la HC más aceptadas, en relación a sus características clínicas-imagenológicas y de tratamiento, sostiene que la HC se presenta en cuatro tipos: 1A, 1B, 2A, 2B, 3 y 4. El tipo 1 es el más frecuente, se presenta como una elongación hemimandibular causada por el desarrollo desmesurado del cóndilo durante la pubertad, subdividido en bilateral (1A) y unilateral (1B), con dominio de crecimiento horizontal<sup>(5)</sup>.

La HC tipo 2 consiste en un desmedido crecimiento unilateral del cóndilo causado por un osteocondroma y produce un sobrecrecimiento vertical de la mandíbula. La tasa de crecimiento varía de lenta a moderada, pero en algunos casos puede ser más rápida. El tipo 2A resulta del alargamiento vertical de la cabeza y el cuello condíleo. El tipo 2B implica el crecimiento tumoral exofítico horizontal del cóndilo además del alargamiento vertical de la cabeza y el cuello<sup>(1)</sup>.

El protocolo quirúrgico para la HC tipo 2 incluye una condilectomía alta o rasurado condilar y cirugía ortognática. Cuando solo se aborda el cóndilo ipsilateral, sin cirugía ortognática adicional incluida, el paciente frecuentemente queda con resultados funcionales y estéticos no tan satisfactorios. La HC tipo 3 y 4 se caracterizan por deberse a tumores distintos al osteocondroma, en el primer caso benignos y en el último caso malignos<sup>(1,6)</sup>.

Es imperativo eliminar el centro de crecimiento de la HC en los casos donde se demuestra su forma activa mediante condilectomía alta, o muy por el contrario emplear la ortodoncia y la cirugía ortognática para tratar la secuela cuando la HC está en su forma inactiva<sup>(5)</sup>.

El tratamiento de la asimetría facial dependerá del tipo de crecimiento vertical o transversal, teniendo en consideración las desviaciones del plano oclusal y del plano mandibular con respecto al plano medio sagital o línea media facial. El manejo ortodóntico prequirúrgico es de suma importancia porque corregirá la compensación dentoalveolar de la asimetría, ubicando a los dientes en la mejor posición de su base esquelética, para la posterior corrección quirúrgica<sup>(5,7)</sup>.

Por otro lado, con respecto a la atresia mandibular, estudios demuestran la corrección de esta discrepancia esquelética, mediante el uso de la ortopedia y la distracción osteogénica, en relación a la edad del paciente y la severidad de la atresia <sup>(8, 9)</sup>.

Los avances en el área de la ortopedia han mostrado grandes resultados en el tratamiento de la atresia mandibular, utilizando algunas técnicas, tales como las placas de Schwarz, los arcos linguales u otros dispositivos funcionales <sup>(10)</sup>. Frecuentemente

con estos métodos se produce un cambio dimensional limitado, con un discutible estado a largo tiempo<sup>(10)</sup>.

La adecuación del protocolo de tratamiento de Ilizarov, fundamentada en el crecimiento óseo mediante un dispositivo de distracción osteogénica; en este caso específico de sínfisis mandibular, puede crear un nuevo hueso regenerado, aumentando el volumen inicial y por ende corrigiendo la atresia mandibular<sup>(11)</sup>.

Otra forma de poder corregir la atresia mandibular, cuando ésta es leve, es realizar una fractura sínfisiaria para un desplazamiento mínimo de los segmentos, que no permita mayor movilización de los cóndilos, debiendo ser fijado con material de osteosíntesis. Esta técnica puede ir o no acompañada de osteotomía sagital de rama bilateral <sup>(11)</sup>.

Este reporte de caso muestra una alternativa de tratamiento ortodóntica-quirúrgica para la corrección de la atresia mandibular con HC tipo 1B mediante ortodoncia y osteotomía de sínfisis de expansión mandibular más osteotomía sagital bilateral de retroceso y rotación transversa.

## **FICHA DE DATOS PERSONALES**

HISTORIA CLÍNICA: 2018-1770

FECHA DE NACIMIENTO: 30-08-2001

EDAD: 17 años 5 meses

SEXO: Masculino

PROCEDENCIA: Lima

GRADO DE INSTRUCCIÓN: Secundaria completa

## **ANAMNESIS**

Paciente de género masculino de 17 años 5 meses, estudiante, en aparente buen estado de salud general (ABEG), nutrición (ABEN) e hidratación (ABEH), lúcido orientado en tiempo, espacio y persona (LOTEP). Ha visitado al dentista por presentar desviación mandibular hacia un lado (lado izquierdo) y por presentar la mordida invertida. Se cepilla los dientes 2 veces al día. Antecedentes generales: Niega enfermedad sistémica, niega trauma y/o infecciones. Antecedentes estomatológicos: agenesia de incisivos permanentes centrales inferiores. Antecedentes familiares: padre con maloclusión dentoalveolar Clase III no tratado.

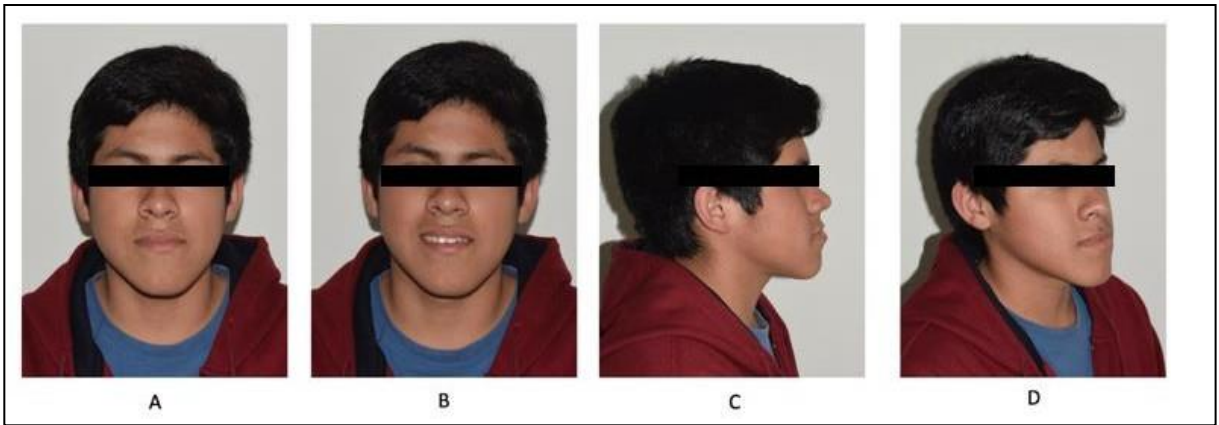
Hábitos nocivos: Refiere no haber tenido ni en la infancia ni en la juventud.

## **MOTIVO DE CONSULTA:**

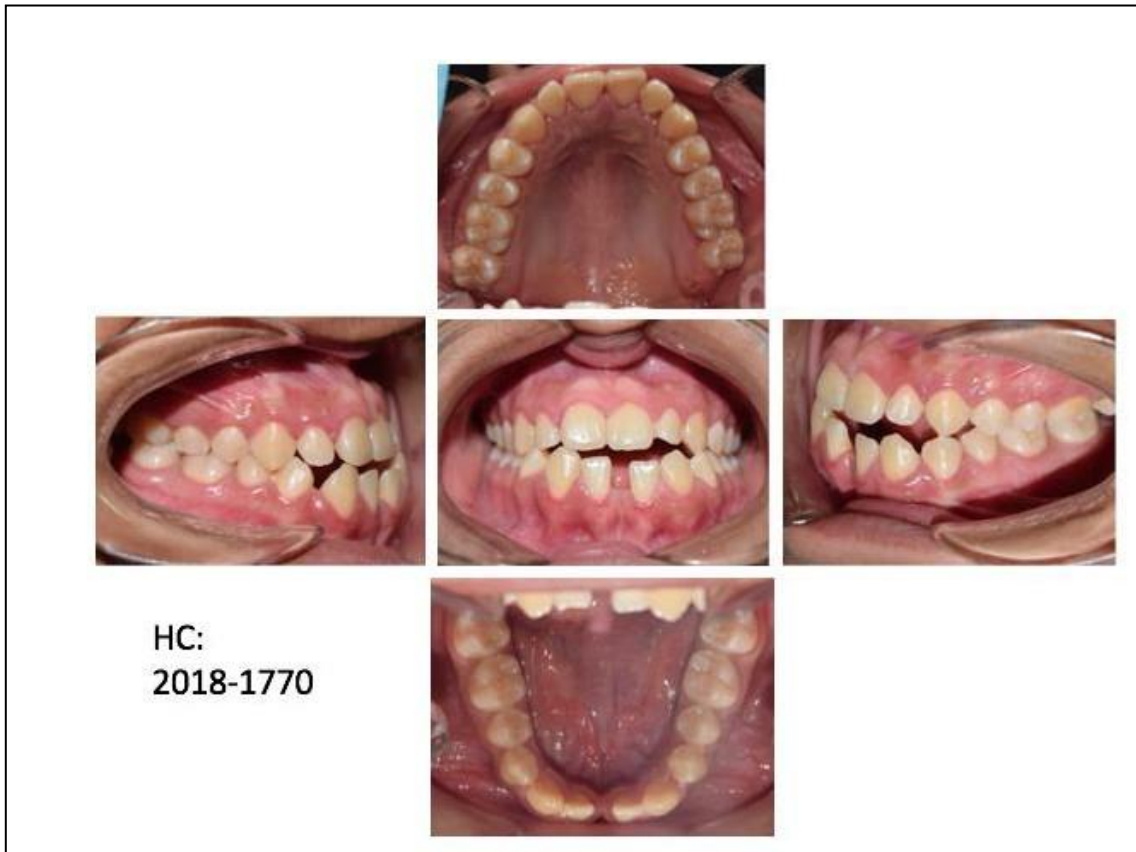Paciente refiere:

“Quiero morder bien y mejorar mi apariencia, tengo la mandíbula grande y nunca tuve los dientes centrales inferiores”.

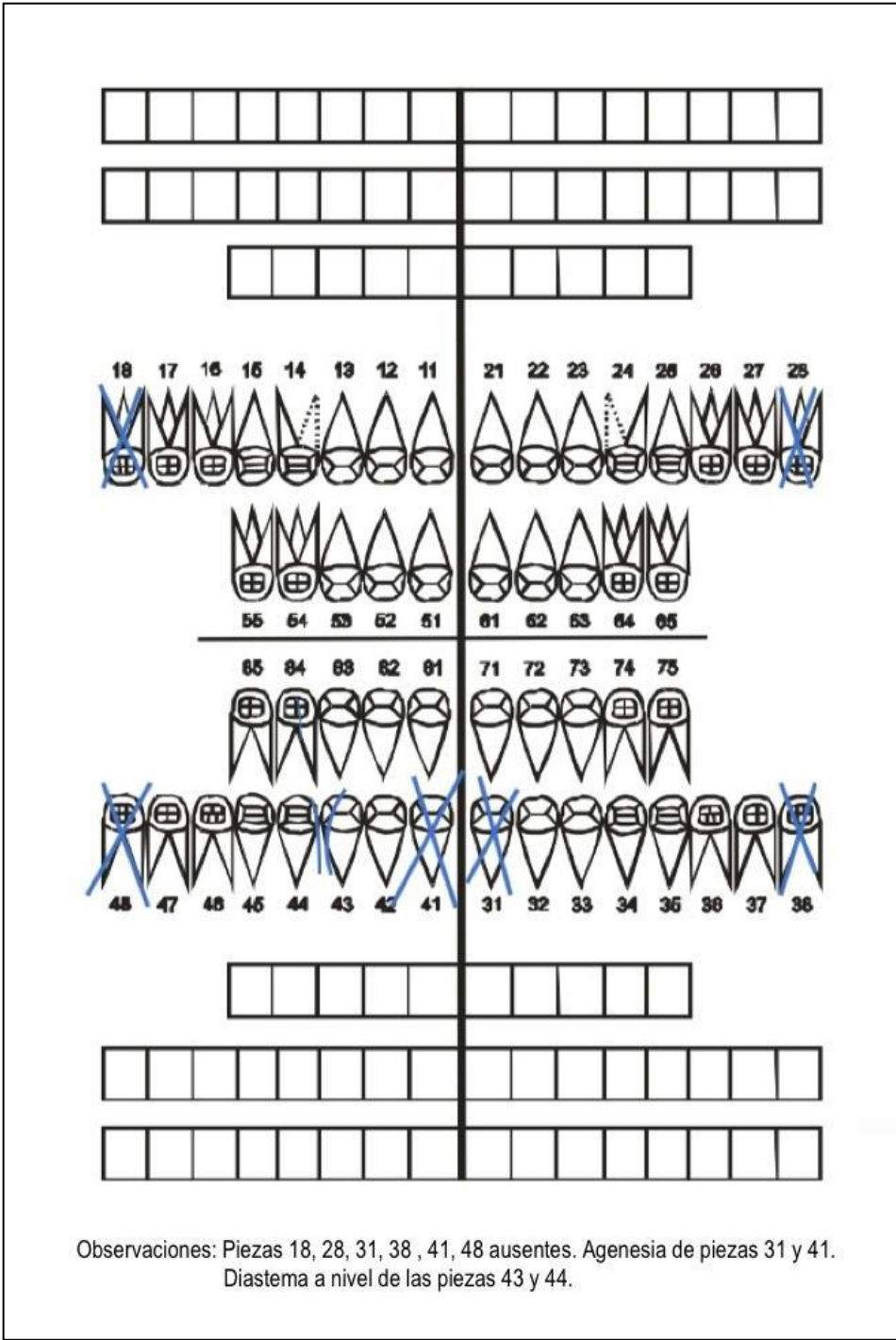
Para el diagnóstico se tomaron fotografías extraorales e intraorales (Figuras 1 y 2).



**Figura 1:** Fotografías extraorales antes del tratamiento (A, B, C, D)



**Figura 2:** Fotografías intraorales antes del tratamiento

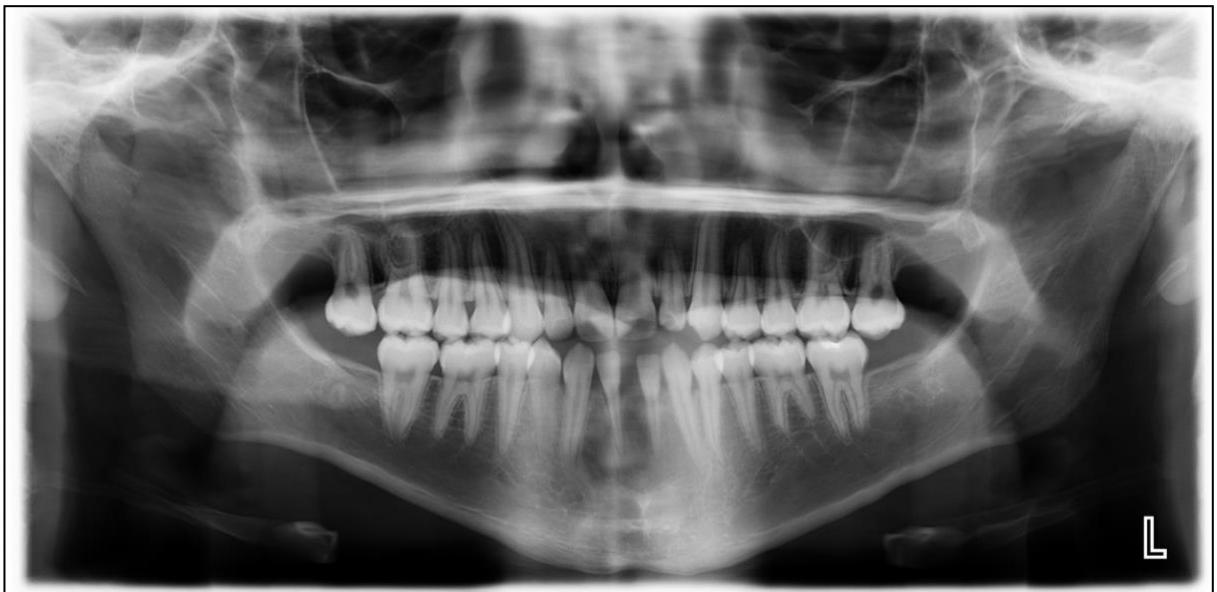

**Figura 3:** Odontograma de inicio

**ELEMENTOS DE AYUDA DIAGNÓSTICA:**

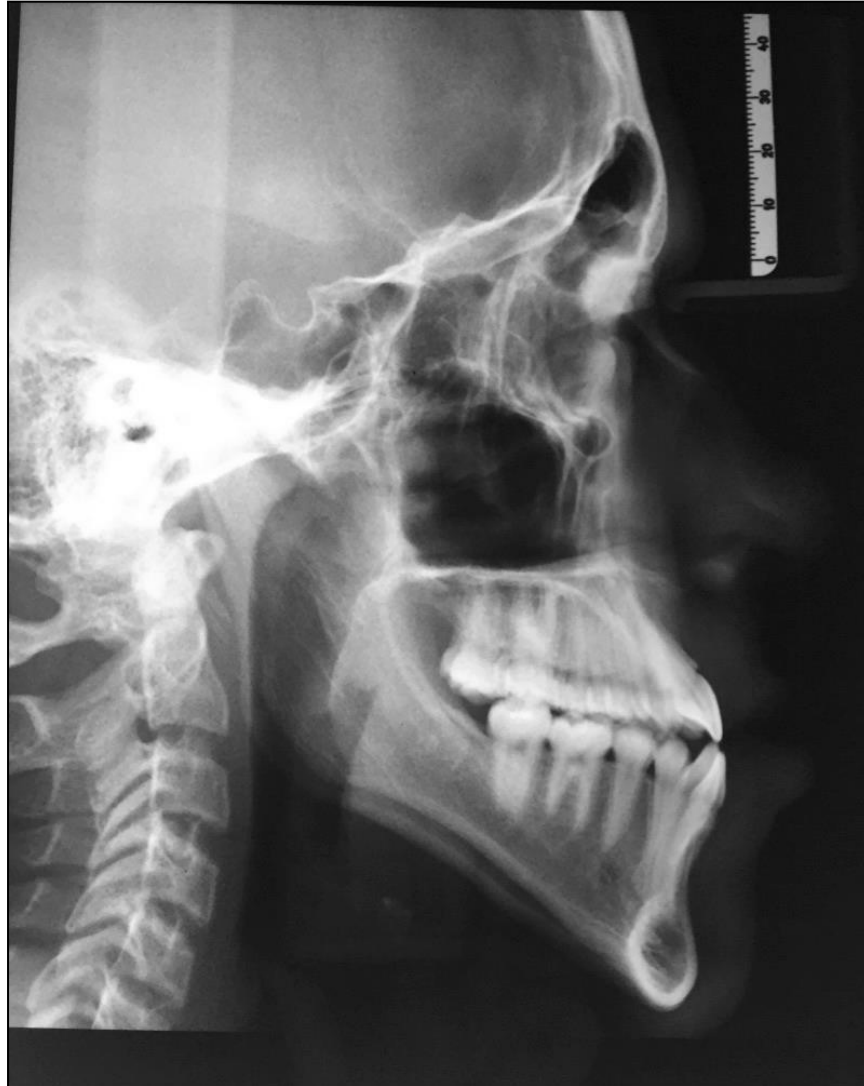**ANÁLISIS PREQUIRÚRGICOS.**

**RADIOGRAFÍA PANORÁMICA PREQUIRÚRGICA:**



**Figura 4:** Radiografía Panorámica: Se evidencia elongación de cuellos y ramas mandibulares, a predominio del lado derecho. Relaciones molares clase III, ausencia de terceras molares en ambos maxilares y agenesia de las piezas 31 y 41.

## RADIOGRAFÍA CEFALOMÉTRICA PREQUIRÚRGICA:



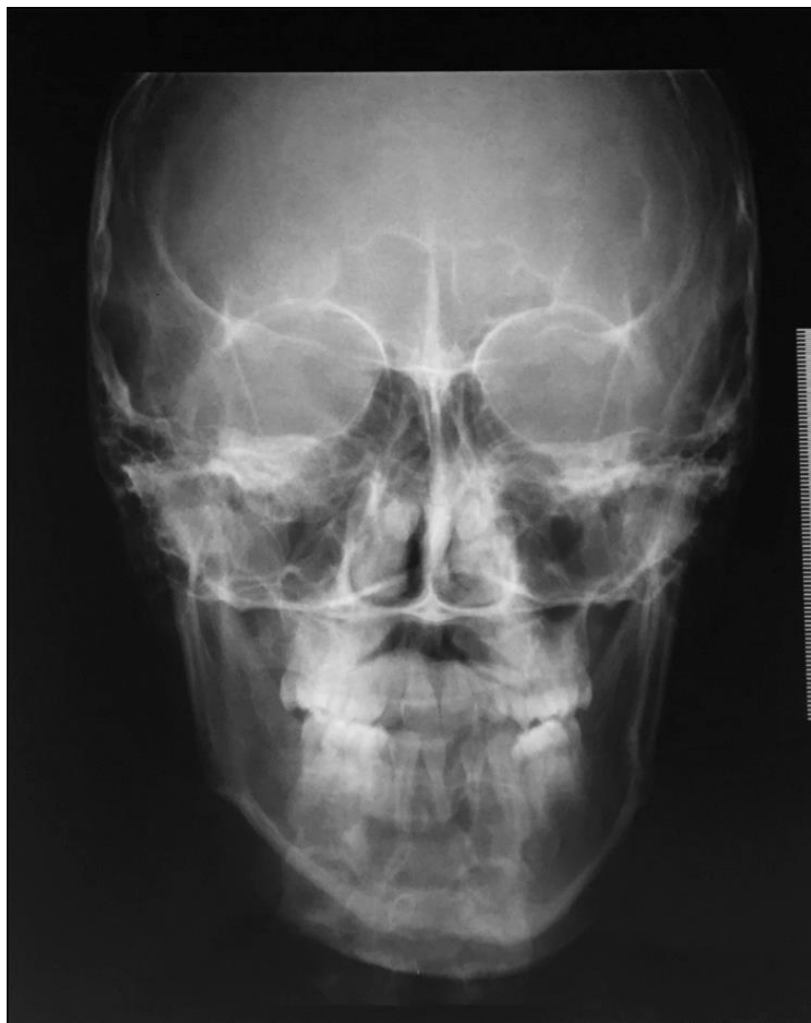**Figura 5:** Radiografía lateral donde se evidencia relación dentaria y esquelética Clase III con elongación de cóndilo rama y cuerpo mandibular, doble silueta a nivel de la basal mandibular, característico en los pacientes con laterodesviación mandibular por HC unilateral. Anexos (1, 2): Análisis de Ricketts, Steiner y Tweed



## RADIOGRAFÍA POSTERO ANTERIOR PREQUIRÚRGICA:

Donde se puede observar:

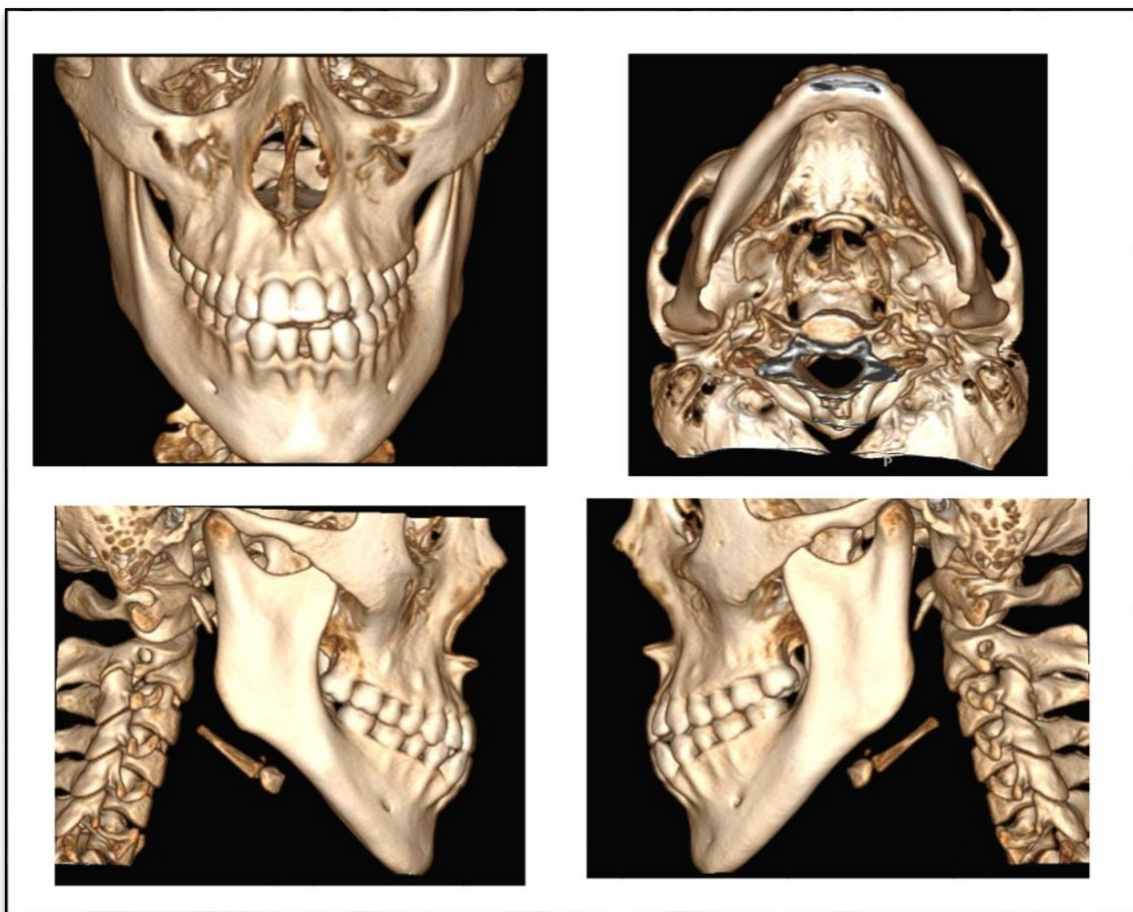
Mandíbula aumentada con un valor de 80 mm. Asimetría con rotación lateral con valores de 20 y 15 grados.



**Figura 6:** Radiografía antero posterior donde se aprecia asimetría esquelética mandibular con elongación de cóndilo, rama y cuerpo a predominio izquierdo.

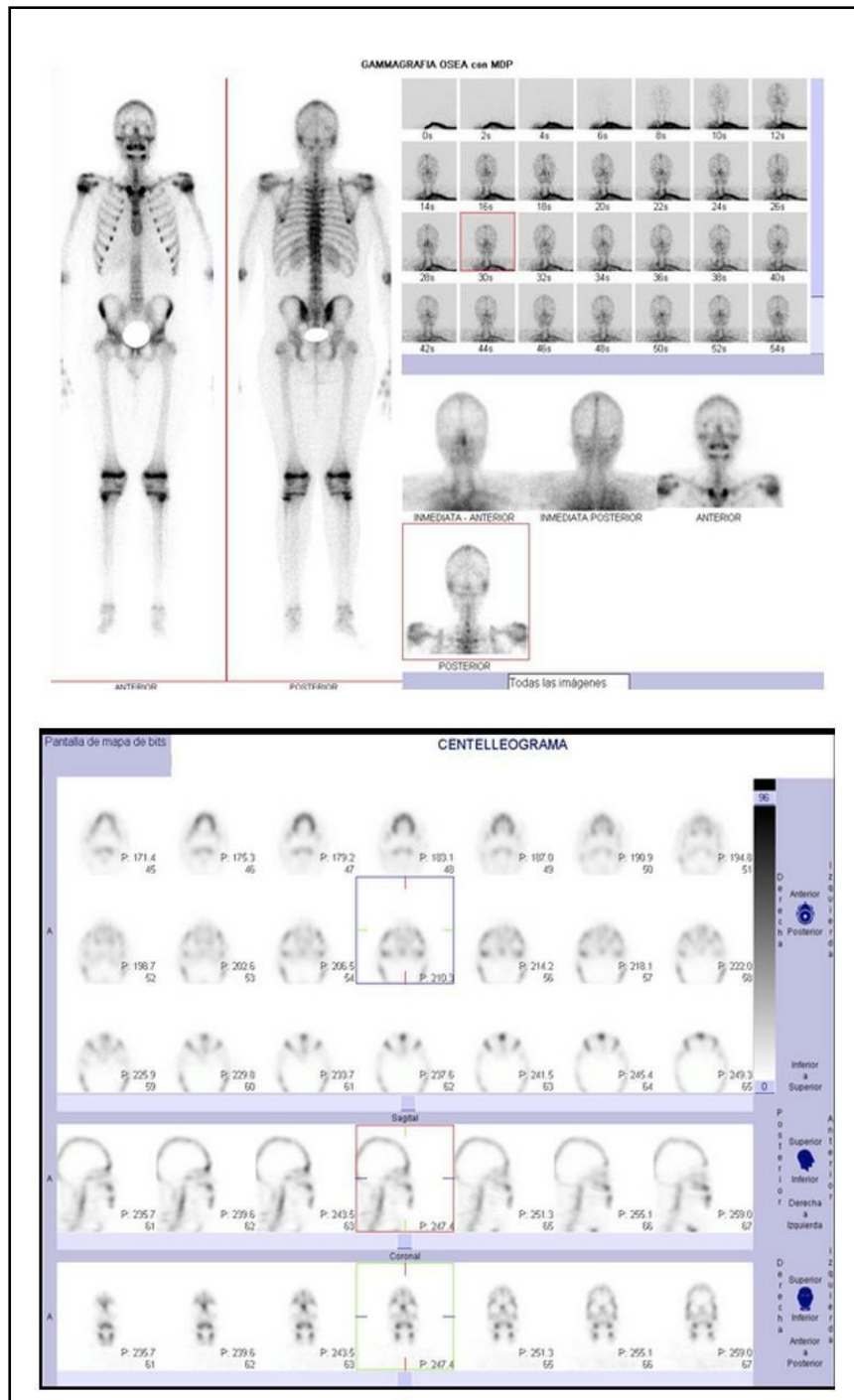
## TOMOGRAFÍA MACIZOFACIAL.

Tomografía helicoidal multicorte prequirúrgica: Donde se puede observar el elongamiento del cóndilo, rama y cuerpo mandibular bilateral, a predominio del lado derecho y por ende la asimetría mandibular.



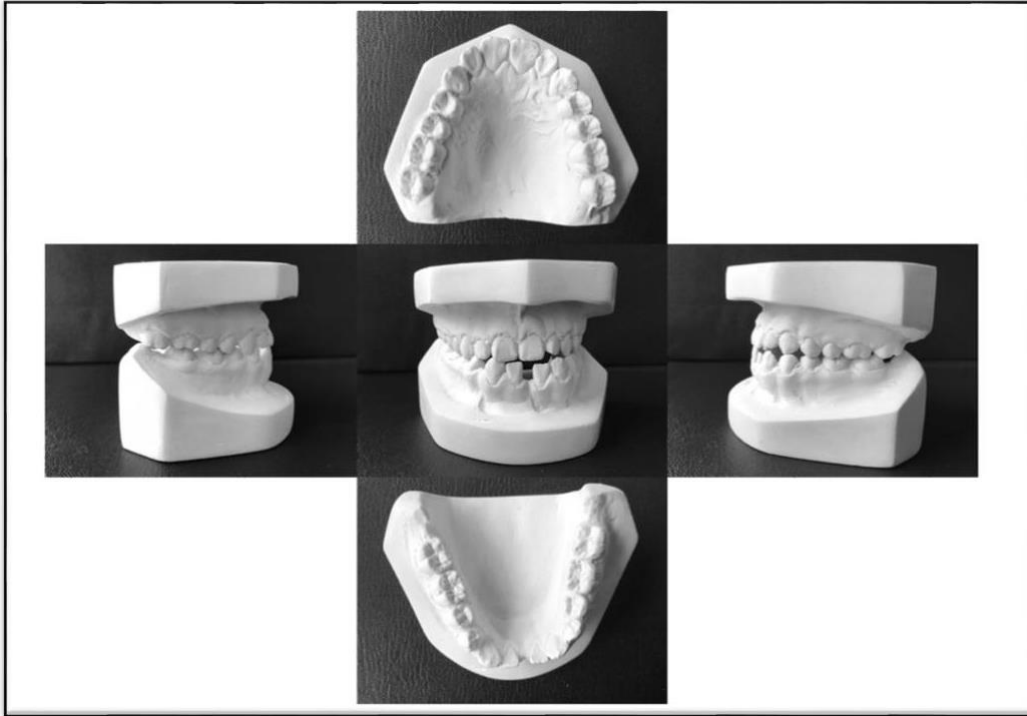**Figura 7:** Reconstrucción 3D antes del tratamiento ortodóntico-quirúrgico, donde se evidencia la elongación del cóndilo mandibular a predominio derecho, además laterodesviación mandibular a la izquierda y atresia mandibular.

## GAMMAGRAFÍA ÓSEA PREQUIRÚRGICA:



**Figura 8:** Gammagrafía ósea: Mostrando la hipercaptación del cóndilo hiperplásico derecho con la discrepancia del 10% entre un cóndilo y el otro.

**MODELOS DE ESTUDIO PREQUIRÚRGICOS:**



**Figura 9:** Modelo de estudio iniciales.

## **DIAGNÓSTICO:**

- **DEL ESTADO GENERAL**

Paciente de 17 años 5 meses de edad con ABEG, ABEN, ABEH, LOTEPE.

Contribuyente.

Altura: 1.75m

Peso: 83 kg

Forma de la Cara: Dólicofacial (cara larga)

Características inusuales u observadas: Paciente presenta canteo dental y presencia de laterodesviación mandibular a la izquierda con mordida invertida.

- **DE LAS CONDICIONES ESTOMATÓLOGICAS**

- Examen clínico extraoral:

- Frontal:

Biotipo facial: Dólicofacial

Línea media facial: No simétrica

Quintos faciales: No homogéneos

Tercio inferior: Aumentado (proporción de rostro y cara)

Competencia labial: Competente

Ancho comisural: Alterado

Ancho nasal: Alterado

- Perfil:

Perfil- convexidad facial: Concavo

Divergencia del plano mandibular: Hiperdivergente

Ángulo nasolabial: Dentro de los valores normales

Posición del labio superior: Retruido

Posición del labio inferior: Protruido

Posición del mentón blando: Proturido

- Evaluación extraoral frontal de la sonrisa:

Línea de la sonrisa: Media

Simetría: Simétrica

Arco de la sonrisa: Consonante

Corredores bucales: Normales

Línea media dental: Desviada a la derecha 2 mm

- Hábitos:

Lengua: Normal

Masticación: Unilateral lado derecho

Otros: No refiere

- **Examen clínico intraoral:**

- Tejidos blandos:

- Labio superior:

- Ancho: Grueso

- Longitud: Normal

- Tonicidad: Normal

- Posición: Normal

- Labio Inferior:
  - Ancho: Grueso
  - Longitud: Normal
  - Tonicidad: Normal
  - Posición: Protruido
- Cierre labial: Competente
- Lengua:
  - Tamaño: Normal
  - Posición: Normal
  - Movilidad: Normal
- Actividad muscular:
  - Buccinador: Normal
  - Mentoniano: Normal
- Tejidos duros
  - Arco Dentario:
    - Forma: Superior: Ovalado
    - Inferior: Ovalado
- Tipo: superior: Alíneado
  - Inferior: Espaciado
- Curva de Spee: Plana
- Relación intermaxilar:
  - RMD: Clase III
  - RMI: Clase III
  - RCD: Clase III

- RCI: Clase III
- Overbite: -3mm
- Overjet: -4mm
  
- **Examen funcional de la oclusión:**
  - Máxima apertura: 35 mm
  - Desviación mandíbula a la izquierda (Por HC tipo 1B)
  
- **Evaluación de la articulación temporomandibular:**
  - Dolor: Leve a la máxima apertura bucal en ATM derecho (còndilo no hiperplásico).
  - Apertura bucal: Conservada de aproximadamente 40 mm.
  - Movimientos de lateralidad y protrusiva: Conservados
  - Ruidos articulares: Ausentes
  - Mordida invertida: Ausencia de guía incisiva y de guía canina.

## **DIAGNÓSTICO.**

Paciente masculino de 17 años y 5 meses de edad. Al examen clínico extraoral se evidencia: biotipo dólicofacial con línea media facial asimétrica, tercio inferior aumentado, perfil cóncavo hiperdivergente, labio superior retruido y labio inferior protruido, mentón prominente, laterodesviación de la mandíbula a la izquierda, línea del labio superior en sonrisa media, arco de la sonrisa consonante, curvatura del labio superior recta, espacios negativos no presenta.



Al examen clínico intraoral se evidenció relación molar clase III de Angle y relación canina clase III con overbite de -3% y overjet de -2mm, con ausencia de piezas 31 y 41, mordida cruzada del sector anterior con línea media desviada a la izquierda 2mm.

De las condiciones estomatológicas:

A) Periodonto:

Enfermedad gingival inducida por placa dental:

Gingivitis asociada a placa dental.

–Sin otro factor local contribuyente.

B) Oclusión:

a. Desorden funcional articular:

Incompatibilidad estructural de las superficies estructurales.

–Alteración morfológica: Cóndilo, disco fosa.

## **REPORTE DE CASO**

Paciente de género masculino de 17 años 5 meses, referido a la Segunda Especialidad de Ortodoncia y Ortopedia Maxilar de la Clínica Estomatológica de la Universidad Privada San Juan Bautista, Lima- Perú. Por presentar desviación de la mandíbula a la izquierda con mordida invertida anterior y posterior derecha. Asimismo, refiere antecedentes familiares de Clase III (padre).

Mediante estudios clínicos y de exámenes auxiliares, tales como: fotografía y cefalometría se puede evidenciar un perfil cóncavo Clase III esquelética, maloclusión

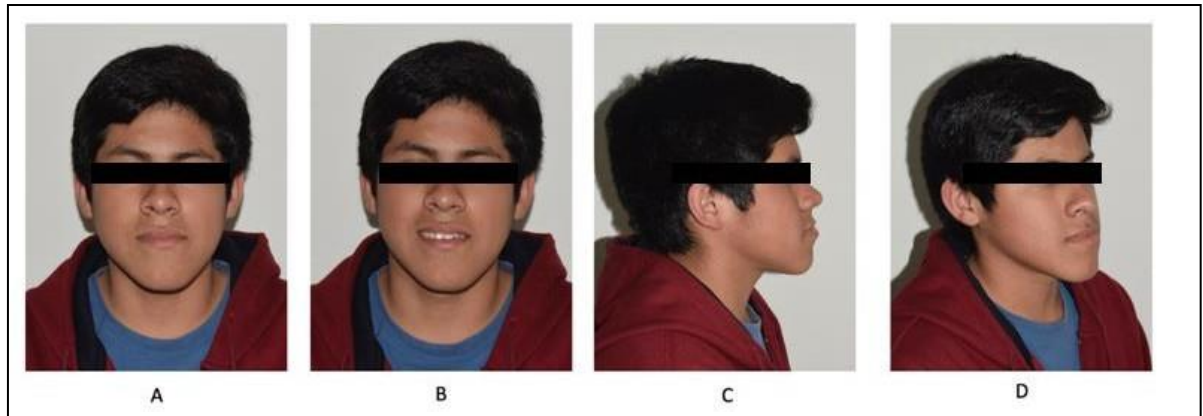
Clase III molar y canina. Las radiografías panorámicas y de cefalometría, la TEM y la gammagrafía, permitieron corroborar la presunción diagnóstica: Clase III de Angle asociada a prognatismo mandibular con presencia de canteo del plano oclusal por hiperplasia condilar tipo 1B.

Al examen clínico extraoral:

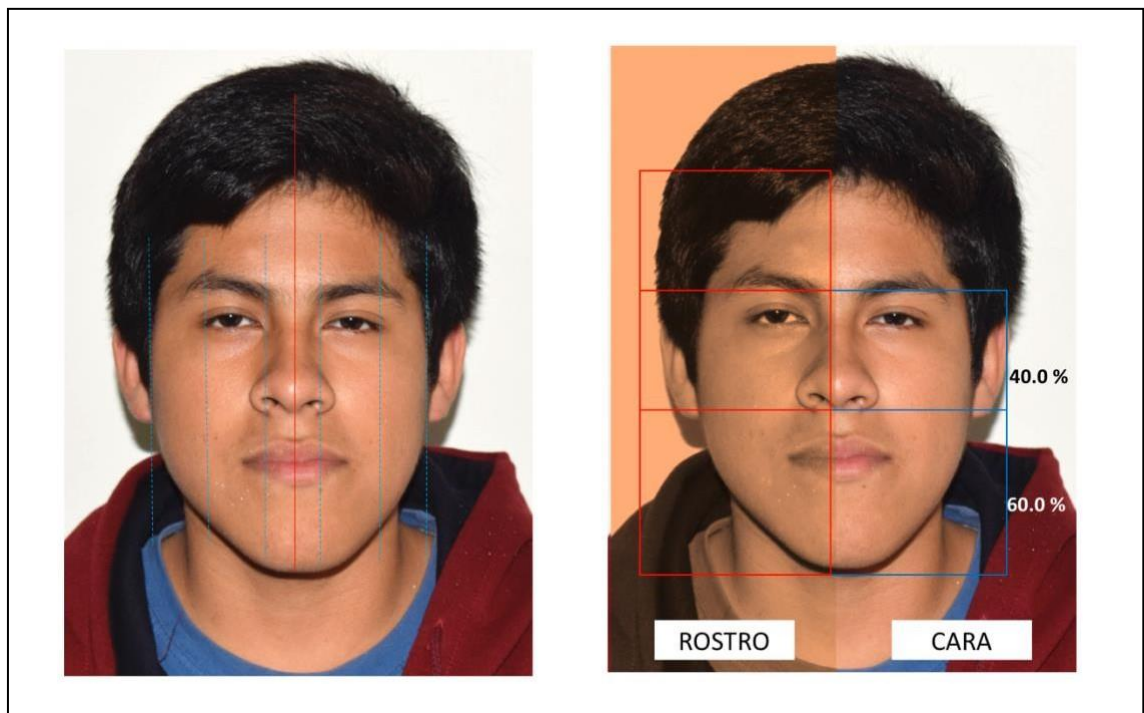
**Fotografía de frente:** Se observa asimetría facial con un biotipo dólicofacial, mentón prominente con desvío de la mandíbula a la izquierda, labios competentes con línea media facial asimétrica, quintos faciales no homogéneos, anchos nasales y comisurales alterados y tercio inferior aumentado (Figura 11).

**Fotografía de sonrisa:** Línea media del labio superior con un arco de sonrisa consonante, curvatura del labio superior recta y espacios negativos ausentes (Figura 20).

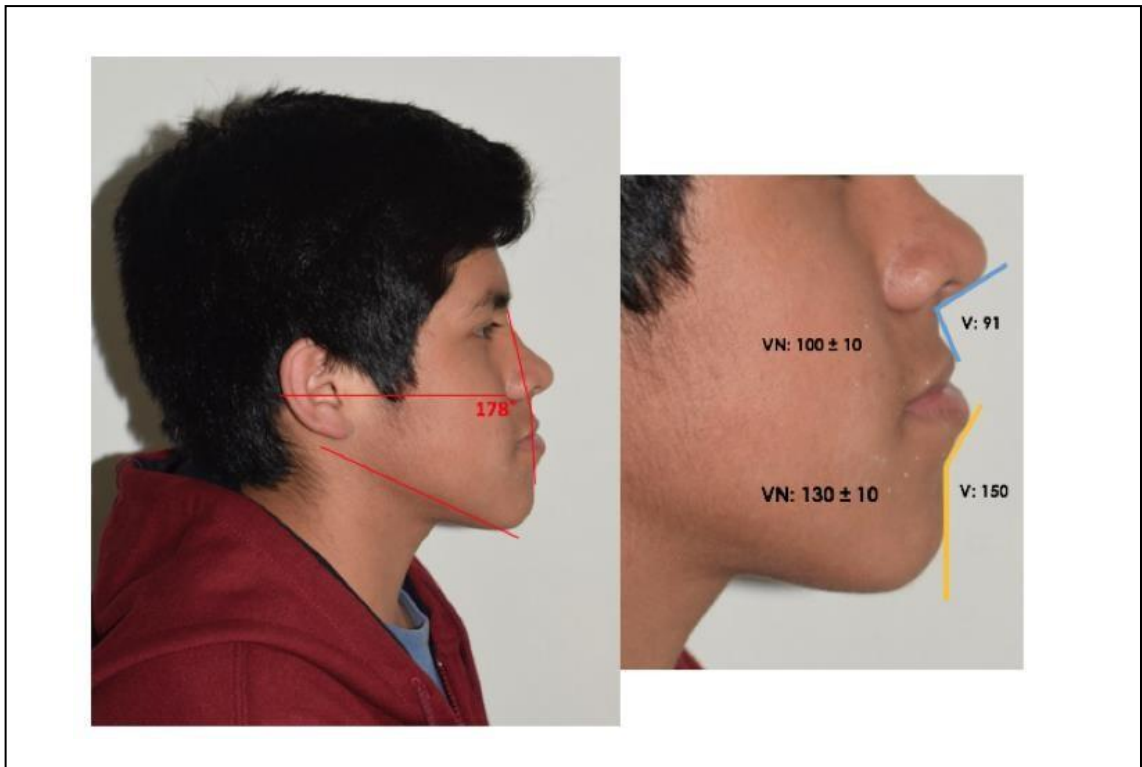
**Fotografía de perfil:** Tipo de perfil total cóncavo con valor de  $178^{\circ}$ , plano mandibular hiperdivergente, ángulo nasolabial conservado, ángulo mento labial aumentado, labio superior retruido, labio inferior protruido y mentón blando protruido (Epker), ver figura 12.



**Figura 10: (A-D) Dólicofacial, hiperdivergente con hiperplasia condilar unilateral lado derecho tipo 1B.**



**Figura 11: Análisis facial, línea media facial asimétrica, quintos faciales no homogéneos, anchos nasales y comisurales alterados (Derecha). Proporciones faciales alteradas, tercio inferior facial aumentado (Izquierdo).**



**Figura 12:** Fotografía de perfil: tipo de perfil (cóncavo), plano mandibular hiperdivergente, ángulo nasolabial dentro de los valores normales, ángulo mento labial aumentado

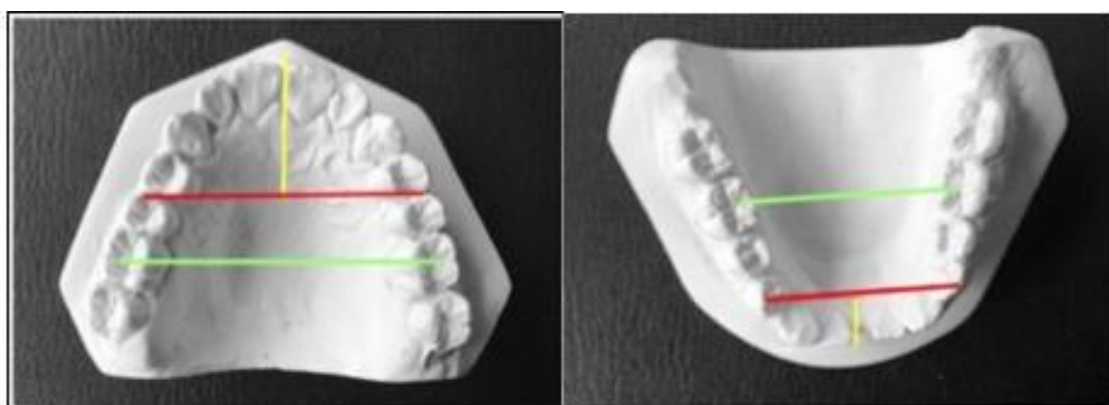
En la evaluación de los modelos de estudio se puede determinar la atresia mandibular según el análisis de Korkhaus. Siendo indicado tomar como referencia el maxilar superior por presentar agenesia de los incisivos centrales inferiores. Se pudo confirmar la necesidad de la expansión transversal mandibular, como se evidencia en las figuras 13, 14 y 15.

MAXILAR				
	Real	Tabla	Diferencia	Tratamiento
Sumatoria de los incisivos superiores <b>Sio</b>	31			
Anchura transversal anterior <b>4:4</b>		36.5		
Anchura transversal posterior <b>6:6</b>	51	47.5	+3,5	Maxilar Normal
Longitud anterior <b>Lo</b>	20	18.00	+2	Maxilar Normal

**Figura 13:** Tabla de resultados del maxilar superior (Análisis de Korkhaus)

MANDÍBULA				
	Real	Tabla	Diferencia	Tratamiento
Anchura transversal anterior <b>4:4</b>	30	36.5	- 6.5	Expansión Transversa Osteotomía sinfisiaria
Anchura transversal posterior <b>6:6</b>	38	47.5	-9.5	Expansión Transversa Osteotomía sinfisiaria
Longitud anterior <b>Lu</b>	18	18	0	Expansión Transversa Osteotomía sinfisiaria

**Figura 14:** Tabla de resultados mandibulares (Análisis de Korkhaus)



**Figura 15:** Modelos de estudio con las líneas a considerar según análisis de Korkhaus.

**El análisis de Bolton** es una regresión lineal que requiere la medición mesiodistal de cada pieza para poder compararla con el promedio obteniendo la discrepancia. Este análisis requiere de todas las piezas dentales, en este caso los incisivos centrales inferiores 31 y 41 no están presentes, por tal motivo no correspondería realizarlo. Sin embargo, se efectuó obteniendo un valor de 11,9 mm para las dos piezas ausentes.

		40.1				Promedio: 77.2 = 0.22	
I 6:	28	x 100	=	53.84	%	S.D.: (0) 1.65	
S 6:	52			Exceso Superior		74.5 a 80.4	
>77.2=		—	=			<77.2=	
I 6:	TAB.		=	EXC. INF.		S 6:	EXC. SUP.
S	I	S	I	S	I	S	I
40.3	30.9	45.5	35.1	50.5	39.0		
40.5	31.3	46.0	35.5	51.0	39.4		
41.0	31.7	46.5	35.9	51.5	39.8		
41.5	32.0	47.0	36.3	52.0	40.1		
42.0	32.4	47.5	36.7	52.5	40.5		
42.5	32.8	48.0	37.1	53.0	40.9		
43.0	33.2	48.5	37.4	53.5	41.3		
43.5	33.6	49.0	37.8	54.0	41.7		
44.0	34.0	49.5	38.2	54.5	42.1		
44.5	34.4	50.0	38.6	55.0	42.5		
45.0	34.7						
<b>Discrepancia de Tamaño Dentario (BOLTON)</b>							
Superior:		9	8	9	8	9	12 = 52
Inferior:		6	8		6	8	12 = 28

**Figura 16:** Análisis de Bolton, con el supuesto matemático de que los incisivos centrales inferiores midieran 11.9mm, se infiere que cada incisivo mediría 6mm.

**El análisis de DAD ( Discrepancia alveolo dentaria)** se tomó como referencia el tamaño total de las piezas dentarias presentes (anchos mesiodistales) y el perímetro de arco disponible para alinear adecuadamente las piezas.



**Campo II Relación esquelética máxilo-mandibular:** Convexidad facial: clase III, altura facial inferior: dolicofacial

**Campo III Relación dientes al esqueleto:** Posición primera molar superior 19 mm clase III, protrusión del incisivo inferior 7mm protruido, protrusión del incisivo superior 6mm ligeramente protruido, inclinación del incisivo inferior  $39^{\circ}$  vestibularizado, inclinación del incisivo inferior  $34^{\circ}$  vestibularizado, inclinación del plano oclusal  $26^{\circ}$  crecimiento vertical.

**Campo IV Problema estético:** Protrusión labial inferior

**Campo V Relación craneo facial:** Profundidad facial 95 crecimiento horizontal, cara cóncava, cono facial 55 dolicofacial, plano mandibular de  $30^{\circ}$  indicando dolicofacial, profundidad maxilar 95 maxilar protruido, altura maxilar 58 tercio inferior ligeramente aumentado.

**Campo VI estructuras internas:** Deflexión craneana dentro de lo normal, longitud craneal anterior 55 mm dolicofacial, altura facial posterior 80mm prognatismo mandibular, posición de la rama mandibular 40 clase III.

#### **Análisis Cefalométrico Lateral de Steiner: (Anexo 2)**

ANB:  $-3^{\circ}$  clase III esquelética, SND mandíbula protruida, +1/NA (distancia) 6mm protrusión del inc. Inf, +1/NA (ángulo)  $25^{\circ}$  vestibularización del incisivo superior, -1/NB (distancia) 8mm protrusión del incisivo inferior, -1/NB (ángulo)  $27^{\circ}$  vestibularización del inc. Inf, +1 a -1 (ángulo)  $119^{\circ}$  probable biprotrusión dentaria, Ocl. A SN (ángulo)  $17^{\circ}$  plano oclusal empinado, GoGn a SN (ángulo)  $38^{\circ}$  hiperdivergencia mandibular, Línea "S" protrusión del labio inferior.



### **Análisis Cefalométrico Lateralde TWEED: (Anexo 3)**

Ángulo FMA de  $30^{\circ}$  dentro de los valores normales indicando, pronóstico bueno, Angulo FMIA de  $72^{\circ}$  Se encuentra aumentado, ángulo IMPA de  $79^{\circ}$  disminuido, incisivo inferior lingualizado.

### **Análisis Cefalométrico de McNamara: (Anexo 4)**

Longitud maxilar de 96 mm, longitud mandibular de 138 mm, diferencia máxilo mandibular de 43 mm (existe discrepancia).

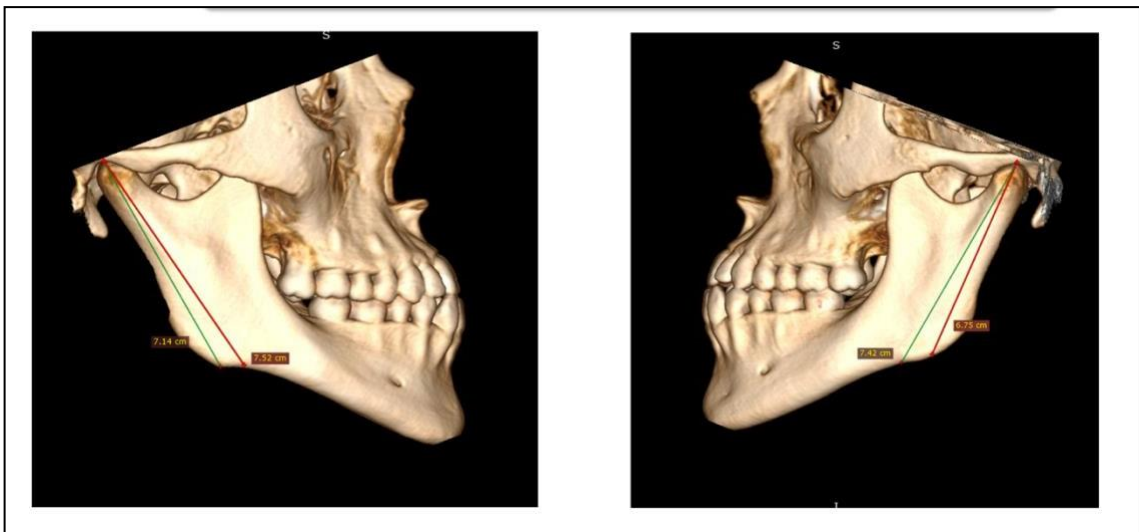
Con este estudio, se justifica por que no operar maxila y si mandíbula, ya que ésta última está alterada en tamaño y posición. Para una maxila normal de 96 mm le correspondería una mandíbula de 124-127mm.

**Radiografía postero-anterior:** Se evidencia que el ancho mandibular es de 80 mm lo cual manifiesta una mandíbula gruesa. El ancho maxilar se encuentra dentro de los valores normales.

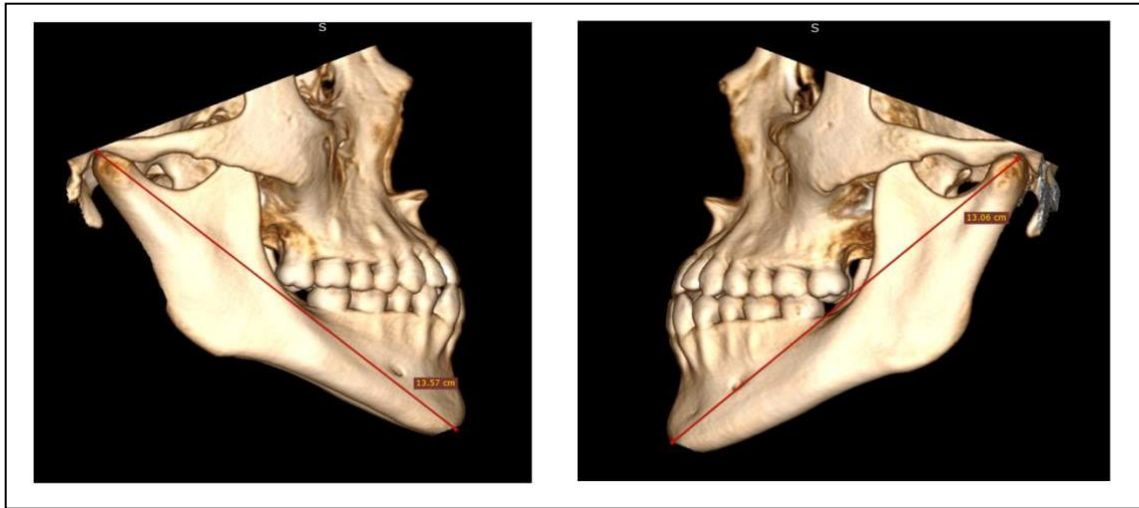
Presenta asimetría con rotación lateral con valores de ( $20^{\circ}$  y  $15^{\circ}$ , medidas aumentadas con respecto a la norma de  $10^{\circ}$ ). Datos que concuerdan con lo hallado en la radiografía lateral, presentando el lado derecho de la mandíbula más desarrollado, confirmando la asimetría facial del tercio inferior.

**Gammagrafía ósea:** Se evidencia la hipercaptación del cóndilo hiperplásico HC tipo 1B con la discrepancia del 10% entre cóndilo hiperplásico y no hiperplásico, hipercaptación en el lado derecho mayor que en el izquierdo.

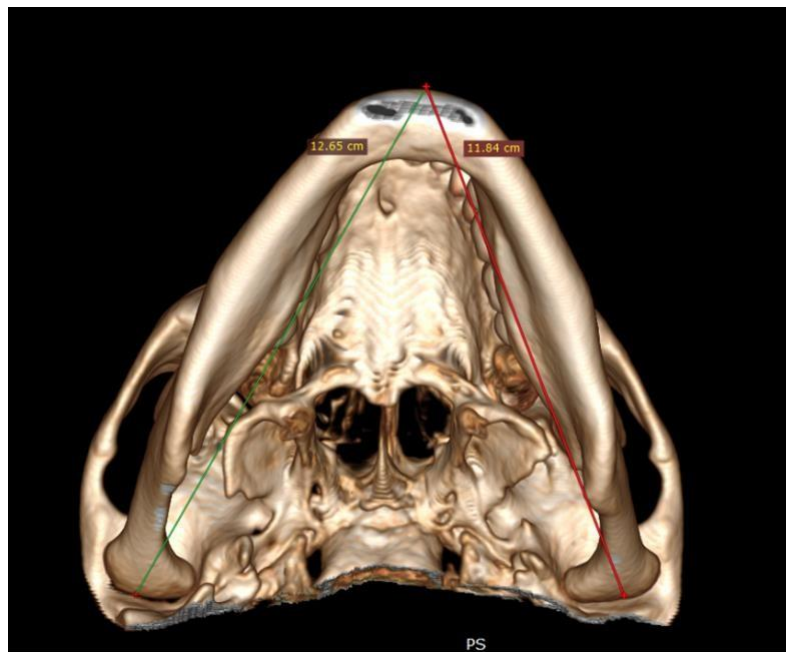
**Tomografía helicoidal multicorte (TEM):** Se puede evidenciar el desvío de la mandíbula hacia el lado izquierdo de la cara por un sobrecrecimiento del cóndilo, rama y cuerpo del lado derecho, asimismo la atresia mandibular a nivel de los incisivos centrales inferiores.



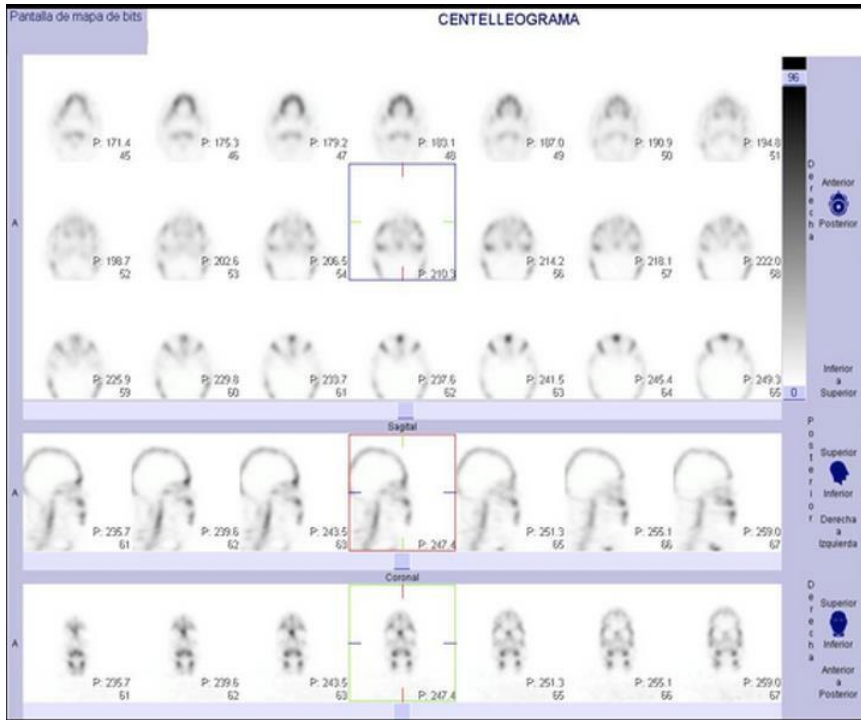
**Figura 18:** TEM 3D, se puede observar que la medida desde el cóndilo hasta el gonion de la rama del lado derecho es más larga que la del lado izquierdo, lo mismo sucede con la medida del condilo antegonion, donde se evidencia el aumento del cóndilo y la rama mandibular a predominio derecho.



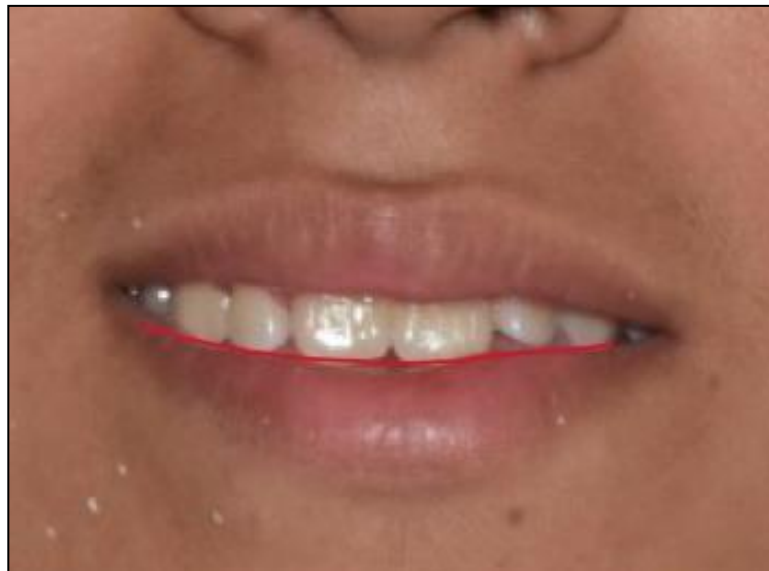**Figura 19:** TEM 3D, se puede observar que la medida del cóndilo al gnation del lado derecho es mayor que la del lado izquierdo.



**Figura 20:** TEM 3D, se puede observar que el cuerpo mandibular del lado derecho es más largo que la del lado izquierdo.



**Figura 21:** En la gammagrafía se evidencia la diferencia de hipercaptación de ambos cóndilos de la mandíbula a predominio derecho.



**Figura 22:** Línea del labio superior media, Arco de la sonrisa consonante, curvatura del labio superior recta, Espacios negativos no presenta.

Después del análisis del caso en conjunto con los docentes de la Segunda Especialidad de Ortodoncia y Ortopedia de la UPSJB y según el análisis fotográfico, radiográfico y gammagráfico, se determinó que la mejor alternativa de tratamiento para la corrección de la discrepancia esquelética sagital y transversa era la cirugía mandibular.

Para tal fin, se planificó la preparación ortodóntica prequirúrgica y se propuso a los padres un tratamiento quirúrgico de la HC y la atresia mandibular con la corrección de la clase III.

Se hará una osteotomía de sínfisis con expansión mandibular para la corrección de la atresia mandibular con una osteotomía sagital de rama bilateral para la corrección de la HC.

#### **MANEJO ORTODÓNTICO PREQUIRÚRGICO:**

El objetivo del tratamiento fue centrar la línea media dentaria con la línea media ósea, a partir de crear espacio para los futuros implantes dentales de incisivos centrales, descompensación dentaria anterior de los incisivos de acuerdo al IMPA disminuido y el FMA aumentado.

#### **A) Instalación de la aparatología ortodóntica:**

En la primera cita se instalaron las ligas separadoras para la colocación de bandas en las molares, a la siguiente cita se colocaron las bandas con los tubos.

Inicio del tratamiento: 24 de Marzo 2018.

### Aparatología:

- Bandas en Piezas: 1.6, 1.7, 2.6, 2.7, 3.6, 3.7,4.6, 4.7.
- Tubos simples en piezas: 1.6, 1.7, 2.6, 2.7, 3.6, 3.7,4.6, 4.7.
- Brackets Edgewise prescripción slot 0.022" x 0.028".

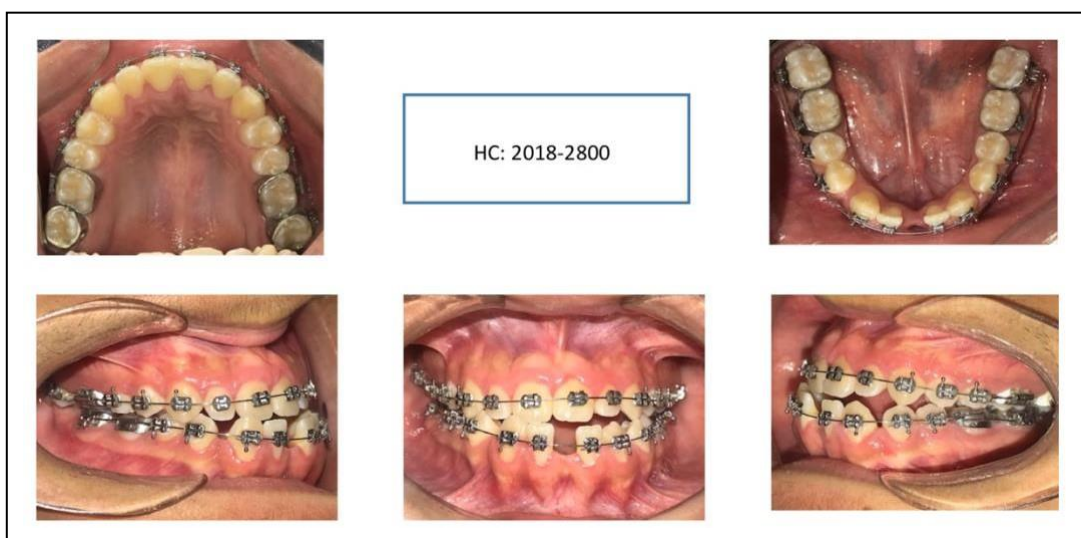Pegado de brackets superiores e inferior colocación con arco Niti 0.012", con bandas en las molares (Fig. 23). Los arcos fueron zinchados siempre al terminar de colocarlos. Así se continuó la secuencia de arcos hasta la cirugía.

### Alíneación y nivelación:

- Arco NITI 0.012", 0.014", 0.016", 0.016" x 0.022", 0.017" x 0.025". Superior e inferior.
- Arco acero 0.018" x 0.025".

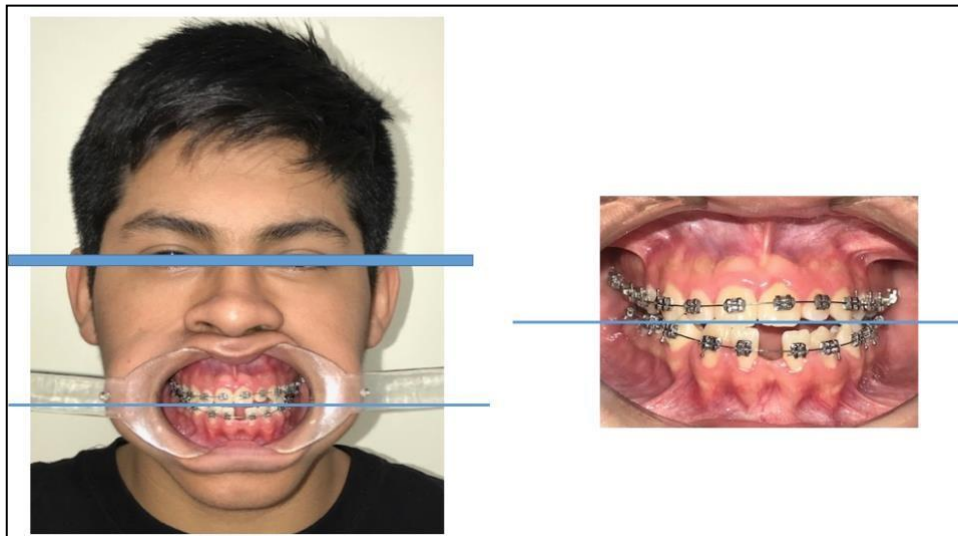
La preparación ortodóntica incluyó la alíneación y nivelación de las piezas dentales.

Alambre de acero 0.018" x 0.025" previos a la cirugía.



**Figura 23:** Instalación de Brackets Edgewise y bandas en molares

Después de 9 meses fue más evidente el canteo (producto de la hiperplasia condilar tipo 1B) donde se acentuó la mordida invertida y la laterodesviación.



**Figura 24:** Fotografía cara-boca: se evidencia el canteo del plano oclusal del maxilar inferior con respecto al plano oclusal superior y al plano bipupilar.

En setiembre del 2019 se lograron los objetivos dentarios, con los arcos anteriormente mencionados. Es en este momento se remitieron los modelos de estudio y radiografías, pertenecientes al mes de Agosto del 2018, a la Unidad de Cirugía Bucomaxilofacial del Servicio de Odontología del Hospital Nacional Guillermo Almenara Irigoyen, para la programación y realización de la cirugía, la misma que se llevó a cabo exitosamente el día 20 de setiembre del 2019.

## **B) Manejo Quirúrgico:**

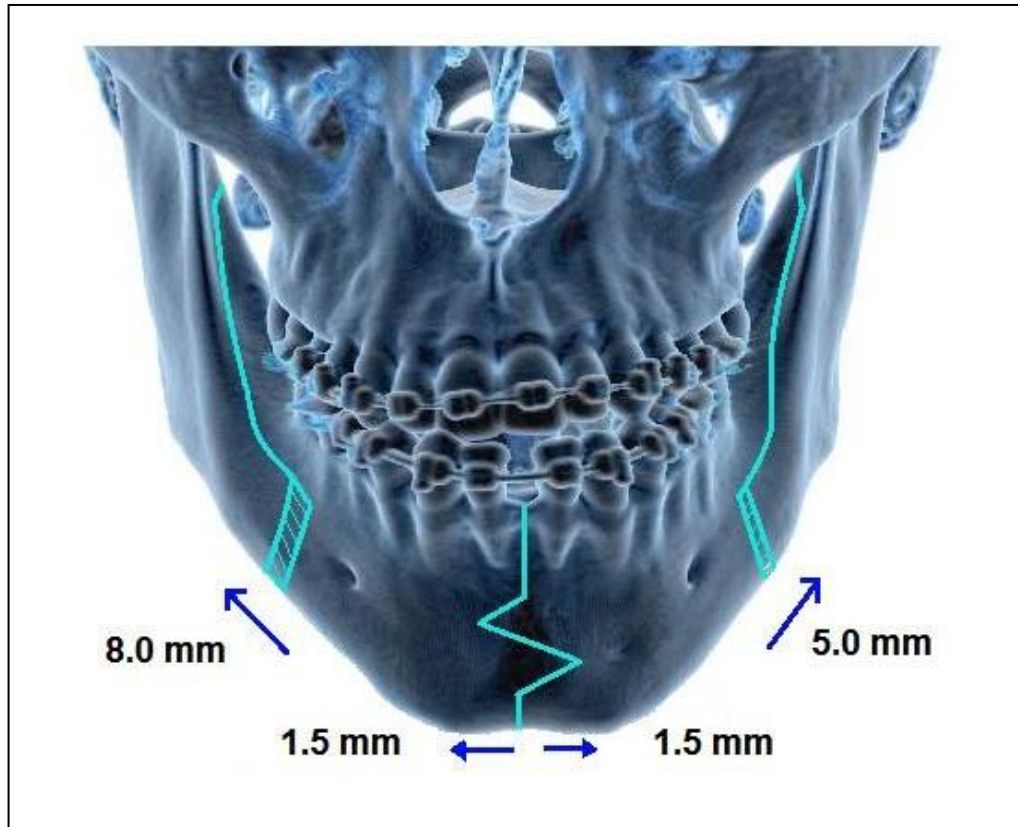
**Objetivos Quirúrgicos:** El objetivo del tratamiento fue obtener un perfil armónico, reduciendo la protrusión mandibular, corrigiendo el canteo mandibular y aumentando el ancho mandibular. Donde la preparación ortodóntica prequirúrgica fue

encaminada para lograr la corrección del canteo producido por la hiperplasia condilar unilateral tipo 1B, diagnosticada y confirmada mediante la gammagrafía ósea. Logrando una Clase I molar y canina, establecer la cantidad necesaria para la expansión mandibular y el reemplazo protésico de las 31 y 41 ausentes por agenesia, manteniendo las líneas medias coincidentes mediante osteotomías mandibulares.

**Planificación Quirúrgica:** Se planificó una osteotomía sagital de rama bilateral de retroceso de 8 mm (lado derecho) y de 5 mm (lado izquierdo) con rotación transversa de 3 mm hacia la derecha, para corregir el prognatismo y la laterodesviación mandibular respectivamente, producto de la HC inactiva. Asimismo, se planificó una osteotomía sinfisaria modificada para la corrección de la atresia mandibular, mediante expansión trasversa de 3 mm de ambos segmentos.

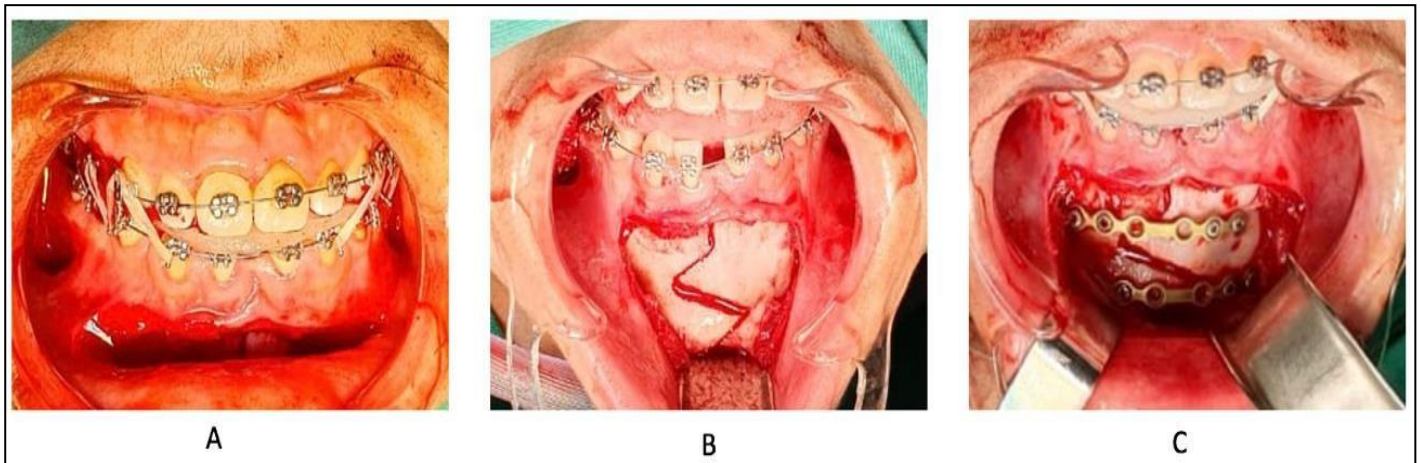
**Procedimiento Quirúrgico:** Paciente en decúbito dorsal con intubación nasotraqueal por fosa nasal derecha bajo anestesia general con Sevorane. Asepsia y antisepsia del campo operatorio. Colocación de tapón faringeo. Infiltración de anestesia local de Lidocaina 2% con VC. Incisión y decolado mucoperiostico para OSRB (Osteotomía Sagital de Rama Bilateral) y Mentoplastía. Osteotomías mediante el uso del motor eléctrico con torque/ 5000 RPM con fresas Liedermann e irrigación constante con suero fisiológico refrigerado. Reposición de segmentos y fijación intermaxilar con splint quirúrgico. Osteosíntesis de segmentos óseos con miniplacas y tornillos sistema 2.0. Retiro de splint y liberación de fijación intermaxilar. Reposición de colgajos y síntesis con Vycril 3/0. Retiro de tapón faringeo. Paciente sale de sala despierto con ventilación espontánea y saturación de Oxígeno del 99%.





**Figura 25:** Diagrama de planeamiento quirúrgico donde se observan los movimientos que se realizaron en la mandíbula.

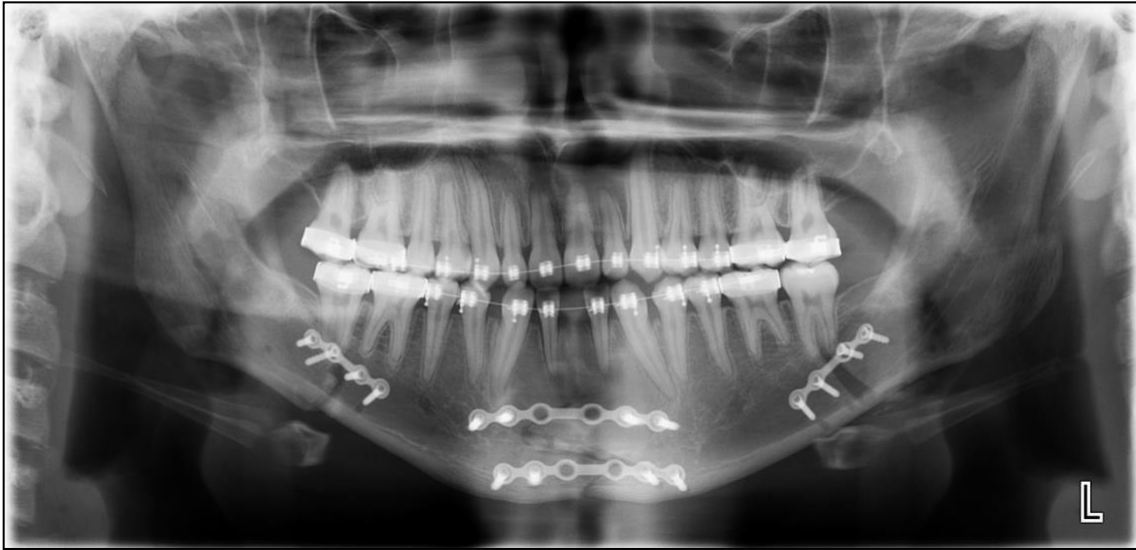**Controles postcirugía mediata:** Luego de la cirugía mandibular y sifisaria el paciente es controlado por el cirujano para la limpieza de sus heridas y el retiro de puntos. Al mes posteriores a la cirugía, el paciente permaneció con fijación intermaxilar con elásticos intermaxilares, es por eso que a partir del Noviembre del 2019 se reanudaron los movimientos ortodóncicos.



**Figura 26:** Osteotomía medial de sínfisis modificada de expansión mandibular más osteotomía sagital de rama bilateral de retroceso con rotación de la mandíbula. a) Antes de la incisión con la fijación de ligas inter-maxilares, b) Técnica quirúrgica en zig-zag (mayor superficie de contacto), c) Placas de fijación con minitornillos.

### **Manejo Ortodóntico Postquirúrgico:**

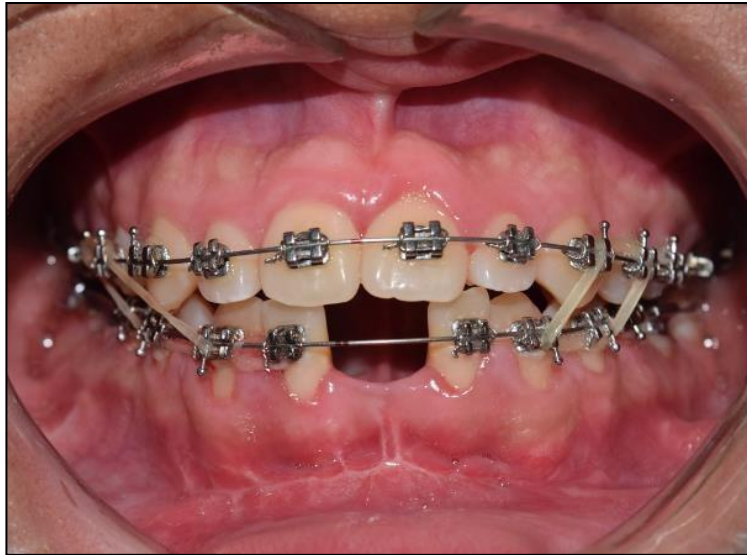Se indicó una radiografía panorámica postquirúrgica para evidenciar la nueva posición esquelética mandibular, los trazos de fractura estables sin complicaciones desfavorables y el material de osteosíntesis correctamente posicionado. Según lo anterior, el objetivo inmediato fue mantener la oclusión estable, logrando el equilibrio neuromuscular planteado, a partir del uso de ligas intermaxilares.



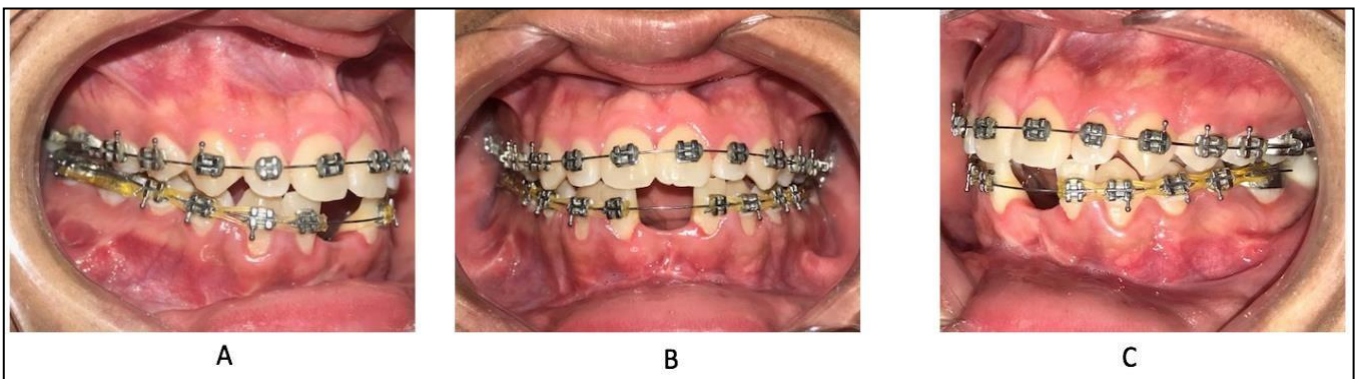
**Figura 27:** Radiografía panorámica postquirúrgica donde se evidencia la nueva posición esquelética mandibular, los trazos de fractura y el material de osteosíntesis estables y correctamente posicionado.

### **C) Reanudación del tratamiento ortodóntico:**

A los 2 meses después de la cirugía (Noviembre 2019), se reanudaron los movimientos ortodónticos al alta por la especialidad quirúrgica. Se continuó con arcos de acero 0.018" x 0.025" y con elásticos intermaxilares en clase III para el control de musculatura y asentamiento de la nueva mordida que se planificó, hasta Diciembre del 2019, donde se repegaron los brackets para el detallado y la alineación radicular, a partir de la instalación de arcos Niti 0.016" x 0.016".



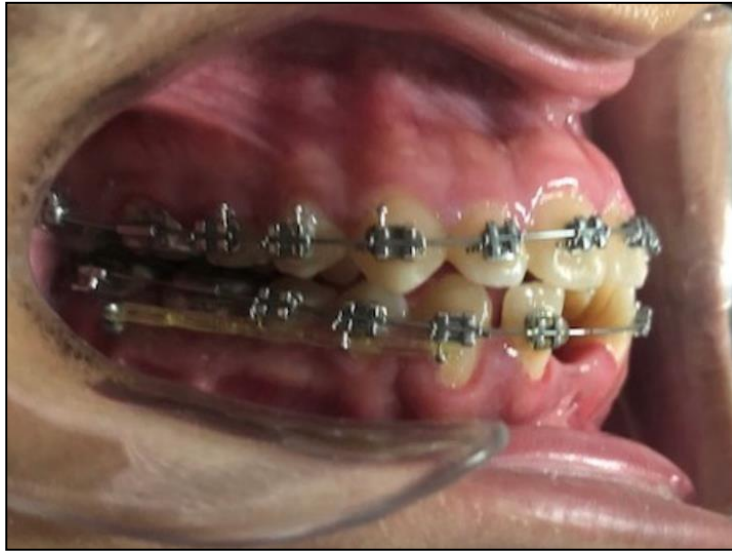**Figura 28:** Paciente post -cirugía con ligas intermaxilares para control muscular



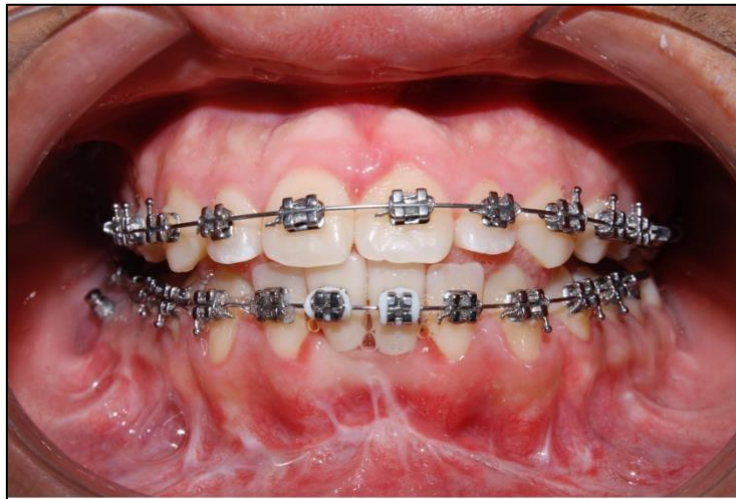**Figura 29:** Intraorales postcirugía con ligas continuas para mantener el espacio logrado, a) Ligas continuas lado derecho, b) Vista de frente del espacio postquirúrgico, c) Ligas continuas lado izquierdo

Se colocó luego un tornillo de fijación interdental de 1,5\*8 mm (transmucosa 2 mm), a nivel de las piezas 46, 47; para lograr un punto de apoyo para la verticalización del bloque dentario desde la pieza 43, debido a que se evidenció un squeezing out en esa zona dentaria, producto de la discrepancia posterior. Finalmente, con este dispositivo se logró la relación canina y molar de Clase I.

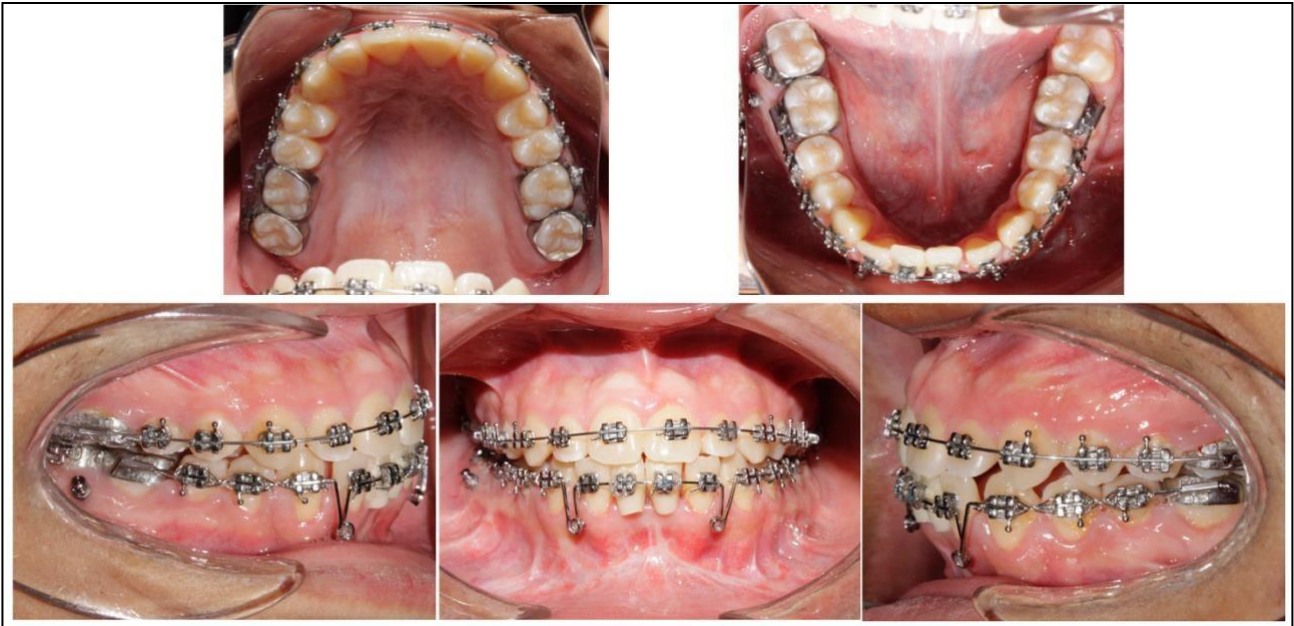




**Figura 30:** Microtornillo interdental derecho, para distalizar todo el segmento y lograr la clase molar I y canina I bilateral.

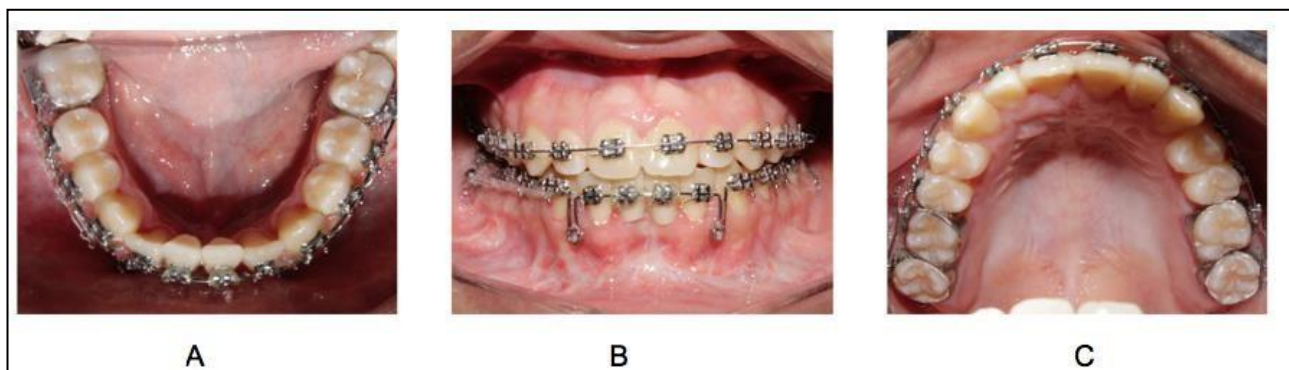


**Figura 31:** Vista frontal con dientes centrales de stock en lugar de futuros implantes.



**Figura 32:** Instalación de un arco de retracción del sector anterior

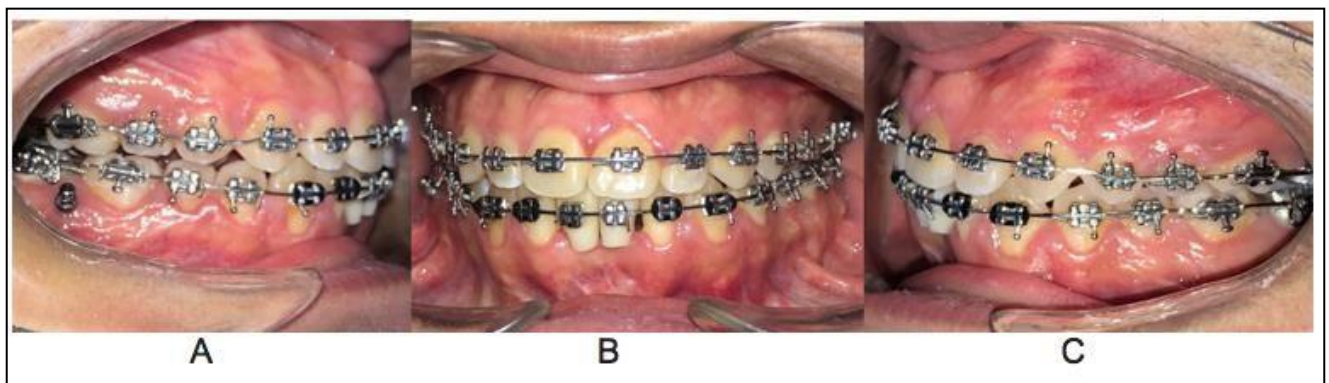
Arco con doble helicoide a nivel de los incisivos laterales que es zinchado en zona posterior para lograr el efecto de retracción en masa del sector anterior con arco de acero 0.016" x 0.016".



**Figura 33:** A) Vista oclusal inferior donde se muestra el alineamiento de las piezas  
 B) Vista Frontal donde es visible el arco de retracción con doble helicoide  
 C) Vista oclusal superior donde se muestra el alineamiento de las piezas.

A los 15 días de instalación del arco de retracción en masa, se pudo evidenciar el efecto de éste en la solución del problema de cierre de espacio entre el incisivo lateral y el canino ambos lados.

Luego se procedió a la colocación de los arcos acero de 0.020" con los dobleces de 1er y 2do orden, con tratamiento térmico para lograr la conformación del arco, a su vez éstos fueron sincronizados superior con inferior, con una diferencia de 1 mm entre ellos para dar mayores detalles. Sin embargo, se retrocedió en arco por que el paciente discontinuó su tratamiento por motivos del confinamiento por la pandemia SARS-COV2.



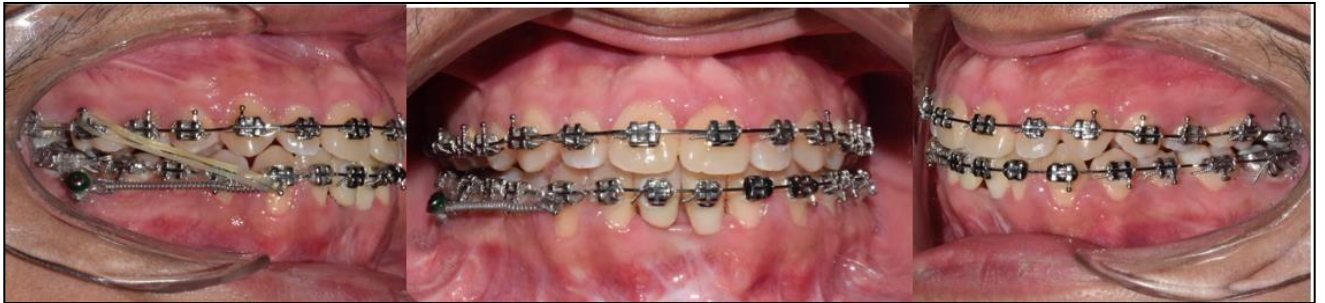**Figura 34:** A) Vista lateral derecha con falta de intercuspidadación, B) Evaluación de tratamiento: vista frontal con arcos 0.020"acero, C) Vista lateral izquierda de oclusión todas las vistas con dobleces de 1er y 2do orden.

#### **Finalización:**

Colocación de arco de acero 0.019" x 0.025" con dobleces de 3er orden con torque continuo superior y torque progresivo inferior para la fase de finalización e intercuspidadación. Se colocó un resorte Niti cerrado con ganchos de 9mm de longitud

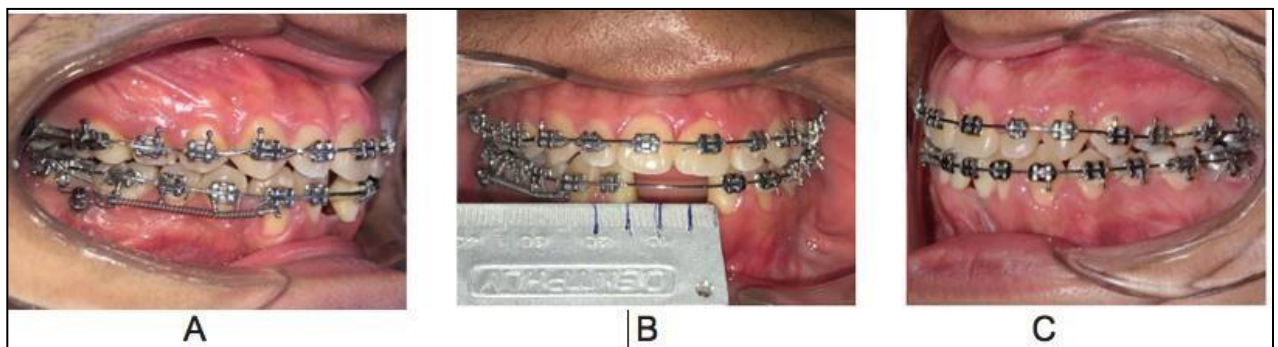


fijado a la cabeza del microimplante al canino en el lado derecho para corregir la línea media y conseguir la llave molar, también se indicó uso de ligas de Clase III del lado derecho, empleando una mecánica de retracción con ayuda del microimplante



**Figura 35:** Vistas donde se observa el efecto del resorte NITI de 9mm lado derecho.

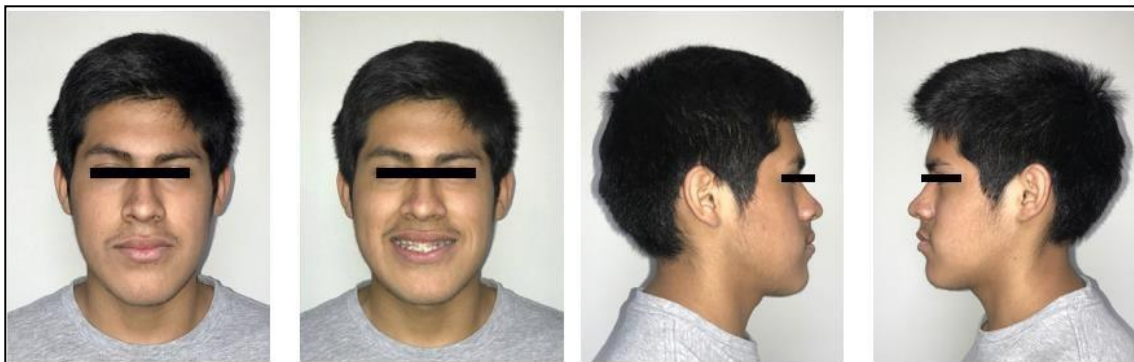Se realizó la medición del espacio central para saber si este cumple con la medida necesaria para colocar los implantes dentales, el cual debía de ser de (14 a 16mm) <sup>(20)</sup> y también se evaluó el efecto del resorte en el lado derecho, donde se pudo observar el logro de la intercuspidad de las piezas.



**Figura 36:** A) Vista lateral derecha donde se observa el efecto del resorte, B) Vista frontal donde se observa el espacio disponible para los futuros implantes, C) Vista lateral izquierda donde se observa la intercuspidad



Se tomaron registros fotográficos faciales de frente en reposo y en sonrisa para evaluar la simetría del paciente después de la cirugía. De igual forma, las fotografías de perfil derecho e izquierdo para ver el comportamiento de los tejidos blandos. Donde se pudo evidenciar que el perfil derecho tenía mayor tejido blando que el perfil izquierdo, esto se debe a la secuela de la hiperplasia condilar, ya que se solo se corrigió la parte esquelética. Como es bien conocido los tejidos blandos tienen una recidiva de aproximadamente 30% <sup>(19)</sup> y estas fotos evidencian esta pequeña diferencia.



**Figura 37:** Fotografías de frente en reposo y sonrisa y ambos perfiles

Por encontrarnos hasta la fecha bajo un entorno de pandemia por SARS-COV2, lamentablemente aún no resuelta en muchos países como el nuestro, no se culminó el tratamiento ortodóntico inicialmente propuesto, puesto que el paciente en la etapa de finalización dió positivo y mostró sintomatología que ameritaba tratamiento de urgencia hospitalaria de larga estancia.

## **DISCUSIÓN**

Las alteraciones que presentó el paciente como la atresia mandibular y la hiperplasia condilar tipo 1B fueron corregidas quirúrgicamente con una alternativa nueva de osteotomía sinfisiaria, en la zona medial a nivel de los incisivos centrales inferiores más una osteotomía sagital de rama bilateral mandibular de retroceso.

Gunbay et al<sup>23</sup> quienes investigaron los efectos clínicos colaterales de la distracción mandibular sinfisiaria a largo plazo, sostienen lo difícil de lograr la expansión mandibular, pasado el período de crecimiento en pacientes con déficit esquelético transversal, que luego requieran de ortodoncia compensadora para ampliar el ancho intercanino. La técnica de osteotomía medial de la sínfisis para el tratamiento de estos casos, requiere de un mayor proceso de adaptación de los tejidos circundantes, que correspondan a los movimientos rápidos de los fragmentos óseos, pudiendo presentarse la recidiva. Adicionalmente, la osteotomía medial sinfisiaria más distracción, permitiría un menor riesgo de recaída, debido a la adaptabilidad de los tejidos periodontales. Por lo tanto, enfoques quirúrgicos y ortodóncicos combinados para este problema esquelético son necesarios. <sup>23</sup>

En la técnica de osteotomía sinfisiaria descrita por Gunbay et al<sup>23</sup>, la proximidad de las raíces de los incisivos centrales inferiores puede ser una complicación para la técnica, necesitando de 3 a 5 mm entre los apices de los incisivos centrales inferiores, para que la osteotomía vertical sea más segura y no comprometer la salud periodontal y evitar la formación de bolsas periodontales o anquilosis de los éstos dientes. En el presente

estudio, debido a la agenesia de los incisivos centrales inferiores, se pudo emplear de manera satisfactoria una osteotomía medial sinfisiaria modificada en ZIG-ZAG y complementada con una osteotomía sagital de rama mandibular bilateral, que permitieron darle mayor contacto y estabilidad a los fragmentos óseos desplazados, logrando aumentar el ancho intercanino y corrigiendo el déficit transversal mandibular, manteniendo a los cóndilos mandibulares en su posición inicial.

Según Burstone<sup>11</sup> y MacDonald<sup>16</sup> reportan este mismo tratamiento de atresia mandibular corregido mediante distracción ósea y/o con otras técnicas quirúrgicas como la osteotomía sagital medial mandibular, que es probablemente según estos autores, uno de los procedimientos más seguros debido al bajo riesgo de lesiones vasculares y nerviosas durante la cirugía que abarcan zonas aledañas a las piezas centrales.<sup>(11,16)</sup>

Madjidi <sup>21</sup> sostiene que las discrepancias transversales menores a 5 mm pueden ser corregidas con ortodoncia y, que las discrepancias mayores por lo general necesitarán de un tratamiento quirúrgico, que puede ser unimaxilar (mandibular) o bimaxilar para lograr una corrección esquelética efectiva. Esta requiere siempre de la colaboración del ortodoncista para lograr un manejo óptimo y una menor recidiva a largo plazo. La osteotomía vertical de la sínfisis mandibular es un procedimiento quirúrgico invaluable en el tratamiento de las atresias transversales maxilomandibulares. El uso de esta osteotomía sinfisiaria evita que el paciente requiera de cirugía maxilar. Además, ésta facilita enormemente la corrección esquelética y requiere de menor tiempo de ortodoncia posquirúrgica, convirtiéndola en una técnica muy utilizada en el campo de la

ortodoncia, siempre y cuando sea manejada por un cirujano maxilofacial experto en la técnica quirúrgica. (21,22)

La técnica novedosa propuesta para este caso clínico, está basada en la diseñada por MacDonald<sup>16</sup>, quien describió una modificación de la técnica de Plumpton, a la cual se le realizaron algunas modificaciones debido a la agenesia de los incisivos centrales inferiores que presentaba el paciente. Se expandió la mandíbula a través de una osteotomía medial de sínfisis modificada en (ZIG- ZAG) mínimamente engorrosa. La osteotomía de sínfisis, consiste en una osteotomía vertical que va desde la línea media anterior hasta el borde inferior de la mandíbula. La nueva posición de ésta se logra mediante la colocación de miniplacas fijadas con tornillos, logrando el control estático de las dos mitades mandibulares que se desplazaron en sentido antero-posterior y lateralmente. (14-16)

Joondeph<sup>21</sup> demostró también con la técnica de osteotomía de la sínfisis, menos torque condilar, rotación lateral y movimientos desfavorables de la articulación temporomandibular en los segmentos sagitales bilaterales. Recientemente presentó muchas ventajas los procedimientos de estrechamiento mandibular, como la posibilidad de evitar la cirugía maxilar, reduciendo la cantidad de cicatrices en los tejidos blandos logrando una estabilidad posoperatoria bastante aceptable. Utilizando un análisis gráfico de la oclusión basado en el movimiento angular mandibular, se pudo constatar la estabilidad de la osteotomía de la sínfisis conjuntamente con la osteotomía sagital de rama bilateral, en los casos de su empleo para la corrección de la atresia mandibular.<sup>21)</sup>

Según Wolford y colaboradores<sup>6</sup>, después de la cirugía ortognática, la oclusión y la asimetría facial del tercio inferior pueden cambiar significativamente, mejorando la mordida del paciente. Se esperaría que los cambios oclusales, musculares y de ATM se establezcan en una fase inactiva después del período de consolidación ósea que demora en promedio de 4 a 6 meses para lograr recuperar el posicionamiento original a través de fuerzas funcionales. (1, 6,18)

La expansión ortodóntica convencional está limitada por el hueso cortical bucal del maxilar y por el hueso lingual de la mandíbula. El ortodoncista puede compensar este inconveniente en algunos pacientes, utilizando un torque de corona bucal en la dentición posterior maxilar o torque de corona lingual en la mandíbula, las cuales pueden ser inestables. (22)

Para la finalización ortodóntica se utilizaron la secuencia de arcos dentales los cuales fueron sincronizados con los dobleces de 1er y 2do orden y zinchados con cada vez que se realizaba los cambios de arco, también se utilizó un DAT (dispositivo de anclaje temporal) en el lado que se necesitaba lograr la relación molar de clase I. También se realizó el uso de un resorte cerrado para lograr centrar la línea media con la línea media facial, en el mismo lado que se usó el DAT. Finalmente, se usaron ligas intermaxilares para lograr la intercuspidación y el asentamiento de las relaciones caninas y premolares. Siempre teniendo en cuenta el espacio protésico necesario para la colocación de los implantes dentales de los incisivos centrales inferiores. (11, 19)

Al realizar la toma fotográfica de ambos lados de la cara se puede ver que el perfil derecho tiene mayor tejido blando que el perfil izquierdo esto se debe a la secuela

de la hiperplasia condilar, ya que se corrigió la parte esquelética y como es bien conocido los tejidos blandos tienen una recidiva de aproximadamente 30%, lo cual se evidencia en las fotos. Esto fue descrito por Arnett<sup>19</sup> en sus análisis faciales, dando evidencia de los efectos musculares después del tratamiento ortodóntico - quirúrgico.

(19)

## **CONCLUSIONES**

El tratamiento combinado ortodóntico-quirúrgico, para la corrección de la atresia, prognatismo y laterodesviación mandibular en los casos de HC tipo 1B, complementada con la osteotomía medial sinfisiaria modificada en ZIG-ZAG más la osteotomía sagital de rama mandibular bilateral, es el más recomendado.

La osteotomía medial sinfisiaria modificada en ZIG-ZAG más la osteotomía sagital de rama mandibular bilateral, en casos de ausencia de incisivos centrales inferiores, se complementan de manera muy satisfactoria con las diferentes técnicas ortodónticas, restituyendo el espacio transversal mandibular, corrigiendo la protrusión y la laterodesviación mandibular, logrando una mejor interrelación dentomaxilar libre de sintomatología con funcionalidad y estética.

El material de osteosíntesis empleado en éstas técnicas quirúrgicas, permitieron la estabilidad de los segmentos fracturados, reduciendo la posibilidad de recidivas oclusales, desequilibrios neuromusculares y/o alteraciones en las ATMs.

Es imprescindible lograr una alineación y nivelación de las arcadas dentarias en la fase ortodóntica prequirúrgica, para posteriormente en la fase postquirúrgica, lograr una estabilidad oclusal con aceptable intercuspidad dental, obtenida a través del empleo de diferentes técnicas biomecánicas.

La relación intermaxilar es apoyada de manera exitosa, mediante el tratamiento de ortodoncia postquirúrgica, a través del uso de ligas intermaxilares y de aparatología ortodóntica apropiada, que disminuyan el potencial riesgo de recidiva y permitan la adaptabilidad de los tejidos blandos.

## BIBLIOGRAFÍA

1. Sedano G, Pérez F, Romero P. Hiperplasia condilar, un enfoque actual del diagnóstico y tratamiento. Revisión de la literatura. *Odontología Sanmarquina*. 2019; 22(2):132-139.
2. Almeida L, Zacharias J, Pierce S. Condylar hyperplasia: An updated review of the literature. *Korean J Orthod*. 2015; 45(6):333-40.
3. Raijmakers P, Karssemakers L, Tuinzing D. Female predominance and effect of gender on unilateral condilar hyperplasia: a review and meta-analysis. *J Oral Maxillofac Surg*. 2012; 70(1): 72-76.
4. Ilizarov GA. Clinical application of the tension-stress effect for limb lengthening. *Clin Orthop Rel Res*. 1990;250:8–26.
5. López DF, Herrera S. Orthodontic treatment with the MEAW technique following high condylectomy for the treatment of condylar hyperplasia: Case series. *Rev Fac Odontol Univ Antioq*. 2018; 29 (2): 431-449
6. Wolford L, Movabed R, Perez D. A classification system for conditions causing condylar hyperplasia. *J Oral Maxillofac Surg*. 2014;72: 567-595
7. López D, Corral C. Hiperplasia condilar: características, manifestaciones, diagnóstico y tratamiento. Revisión de tema. *Rev Fac Odontol Univ Antioq* 2015; 26(2): 425-46.
8. Little RM, Riedel RA, Stein A. Mandibular arch length increase during the mixed dentition: post retention evaluation of stability and relapse. *Am J Orthod-Dentofacial Orthop*. 1990;97(5):393– 404.

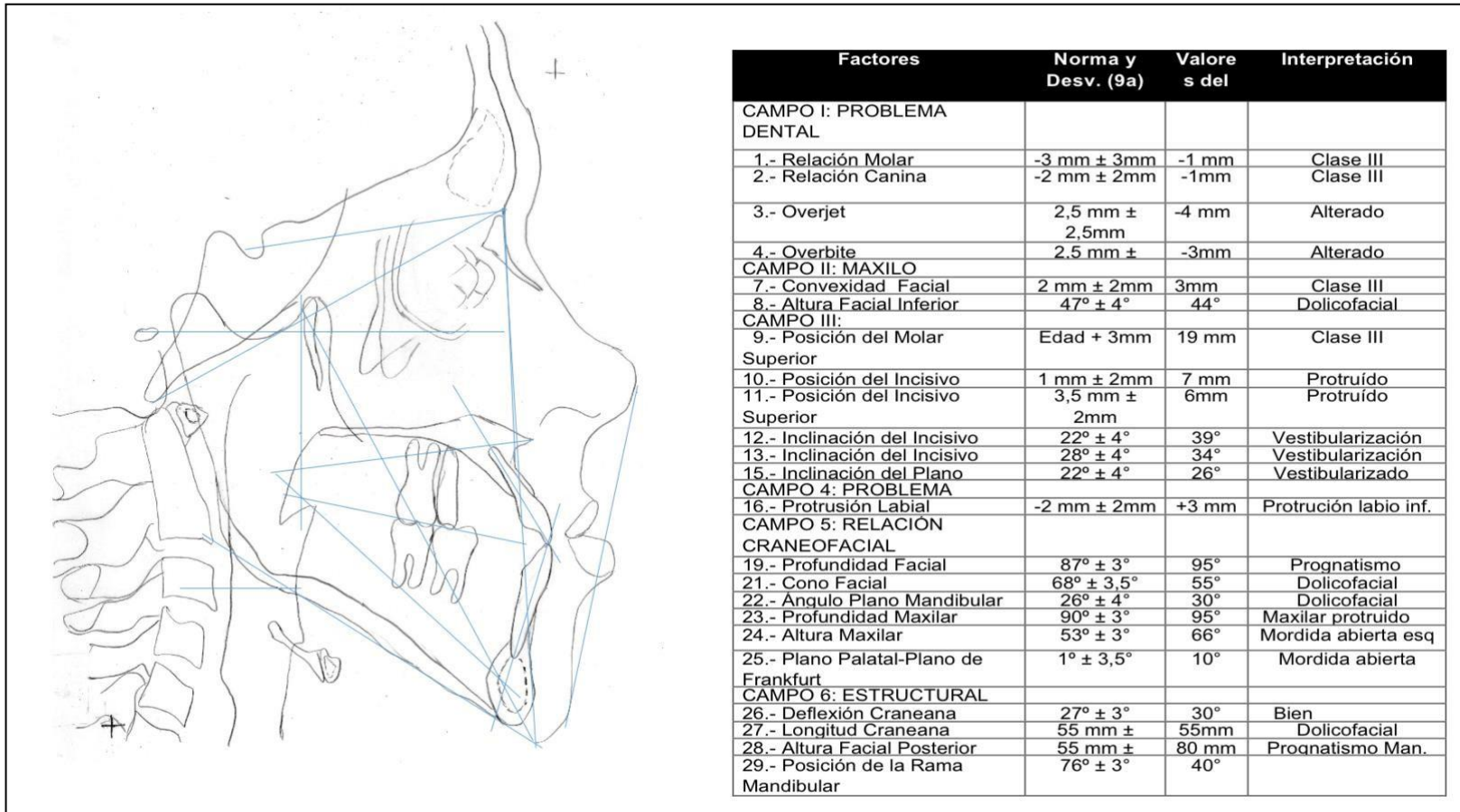


9. Conley R, Legan H. Mandibular Symphyseal Distraction Osteogenesis: Diagnosis and Treatment Planning Considerations. *Angle Orthodontist*. 2003;1(73): 3-6
10. Almeida L, Zacharias J, Pierce S. Condylar hyperplasia: An updated review of the literature. *Korean J Orthod*. 2015; 45(6):333-40.
11. Burstone CJ. Precision lingual arches. Active applications. *J Clin Orthod*. 1982;23(2):101–109.
12. Carlino F. Extreme mandibular dentobasal discrepancy in orthognathic surgery: a proposal for a definitive solution. *J Oral Maxillofacial Surgery* 2013; 51: 17-25.
13. Triaca A, Antonini M, Minoretti R. Segmental distraction osteogenesis of the anterior alveolar process. *J Oral Maxillofacial Surgery* 2001; 59(26): 25-29.
14. Carlino F, Pantaleo G, Ciuffolo F. New technique for mandibular symphyseal distraction by a double-level anchorage and fixation system: advantages and results. *J Craniofacial Surgery* 2016; 27: 14-18.
15. Conley R, Legan H. Mandibular symphyseal distraction osteogenesis: diagnosis and treatment planning considerations. *Angle Orthod*. 2003; 73(1): 3-11.
16. MacDonald GB, Choukas NC, Skuble DF. Treatment of minimal prognathism by midline mandibular ostectomy. *Journal Oral Surg*. 1975;(33):386-389.
17. Charles A, Dale B, Wallen T. Stability of mandibular constriction with a symphyseal osteotomy. *J orthodontic dentofacial orthopedic* 1993; 1:15-23.
18. Sedano G, Romero P, Pérez F. Three dimensional correlation between condylar size and mandibular asymmetry with type1B condylar Hyperplasia: A quasi-experimental study from Peru. *J Int Oral Health* 2020; 12:323-329.
19. Arnet GW, Gunson MJ. Facial planning for orthodontists and oral surgeons. *Am. J. Orthod*. 2004; 126:290-295.

20. Rose T, Jivraj S, Chee W. The role of orthodontics in implant dentistry. *British Dental Journal* 2006; 201(12): 753-764.
21. Madjidi A, Taylor T. Anterior vertical osteotomy for mandibular narrowing: assessing Short-term Outcome. *The journal of craniofacial surgery* 2009; 20(2): 1827-1830.
22. Bloomquist D. Mandibular narrowing: advantage in transverse problems. *Journal of Oral and Maxillofacial Surgery* 2004; 62(3): 365–368.
23. Gunbay et al. Effects of transmandibular symphyseal distraction on teeth, bone, and temporomandibular joint. *Journal of Oral and Maxillofacial Surgery* 2009; 67(1): 2254-2265.

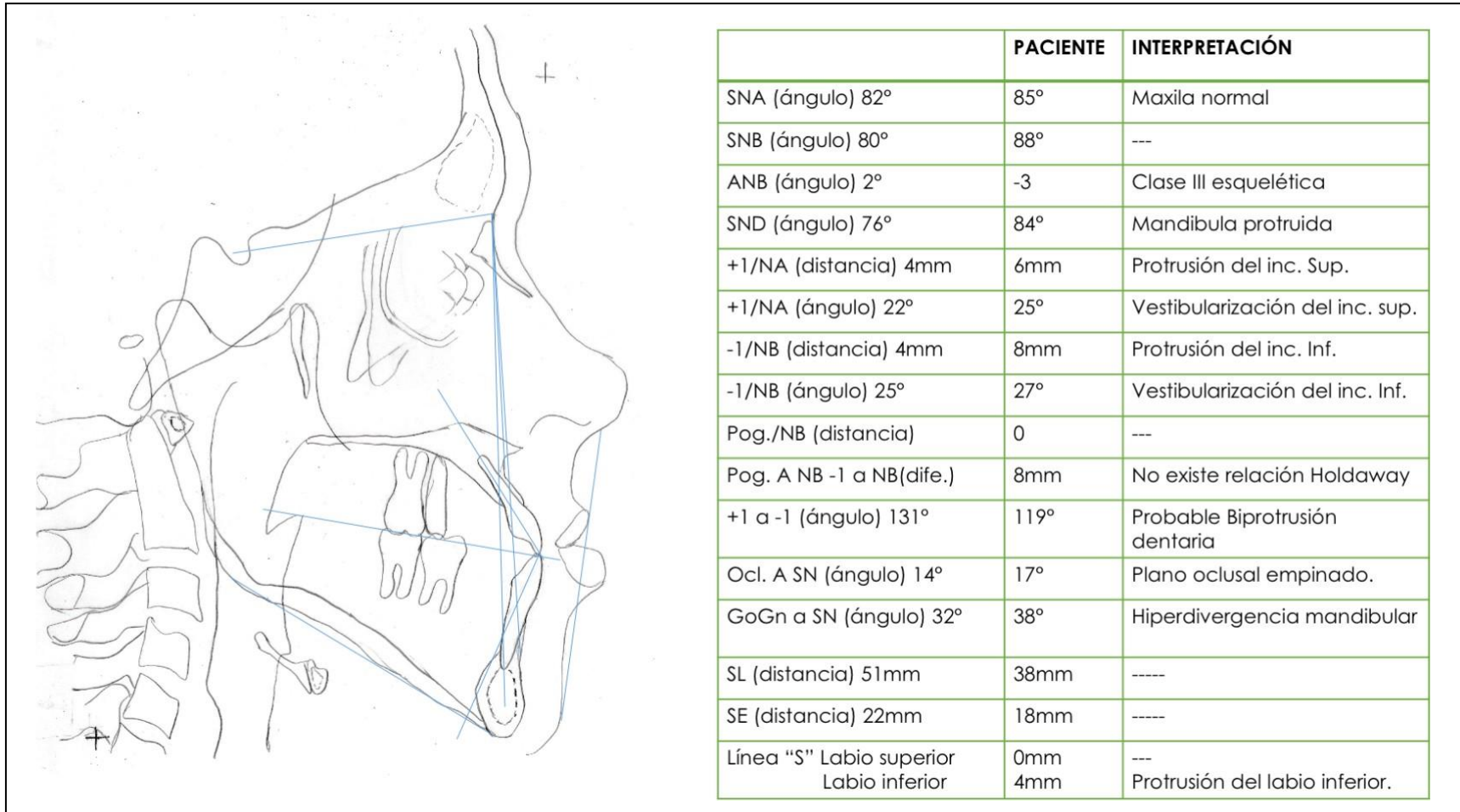
## ANEXO 1

### Análisis Cefalométrico Lateral de Ricketts



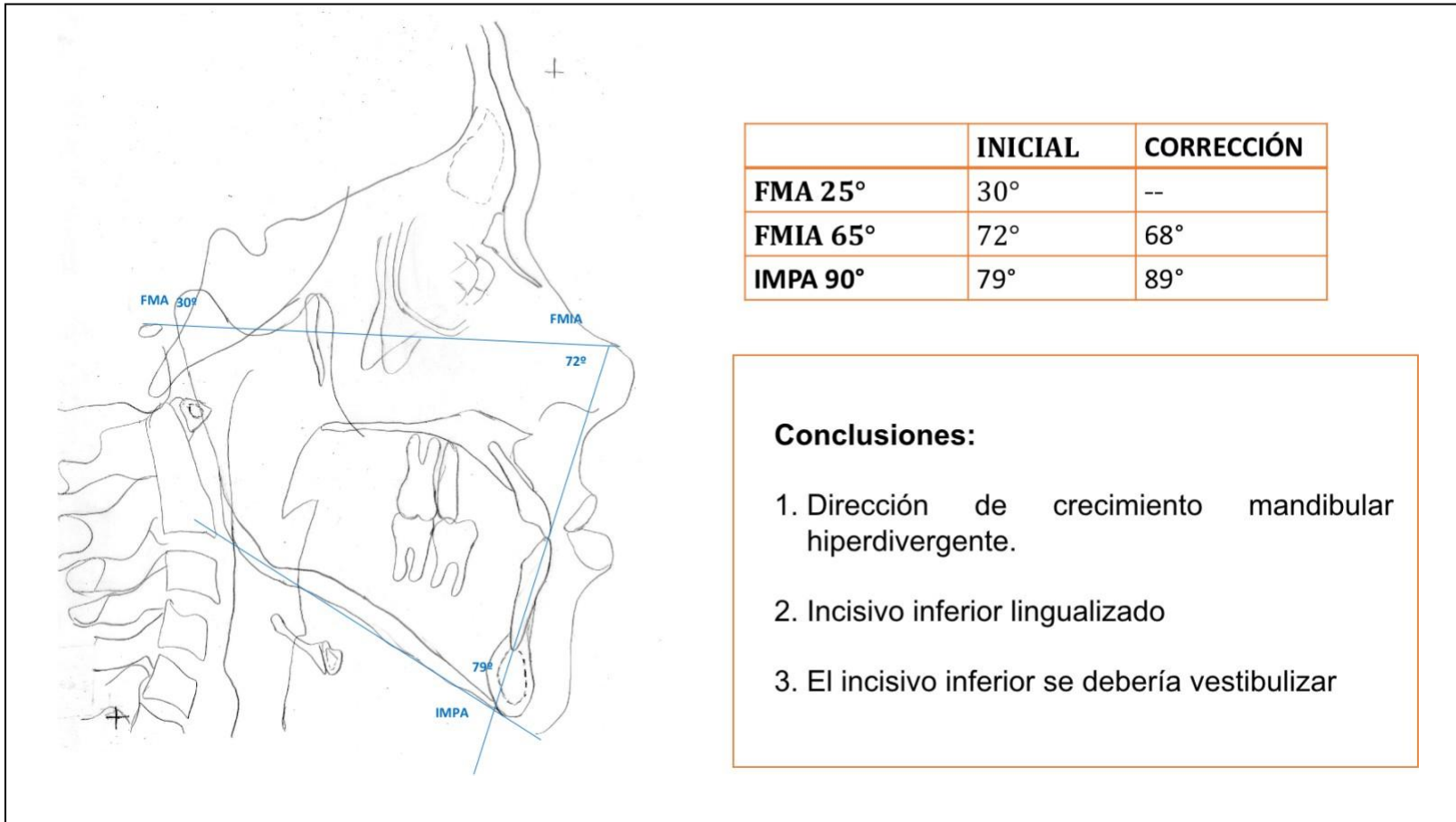
## ANEXO 2

### Análisis Cefalométrico Lateral de Steiner



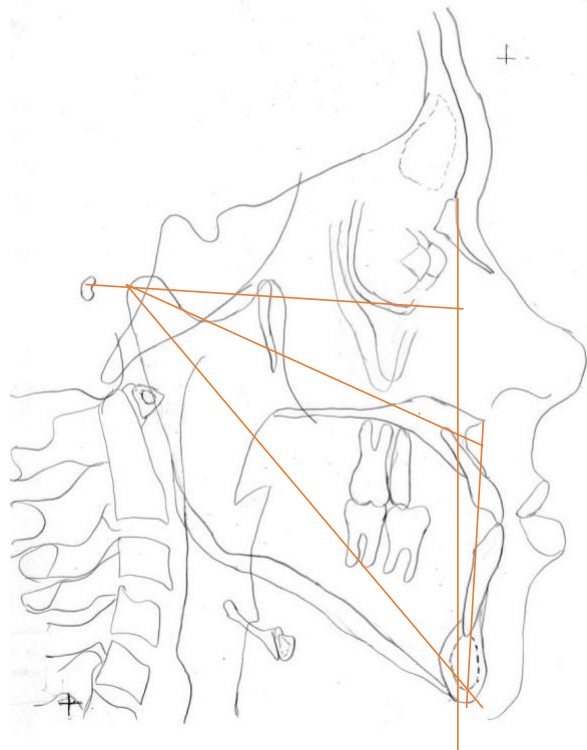
### ANEXO 3

## Análisis Cefalométrico Lateral de Tweed



## ANEXO 4

### Análisis Cefalométrico Lateral de McNamara



	PACIENTE	INTERPRETACIÓN
Nasión perpendicular	1.1mm	----
Punto A a Nasión perpendicular 1.1	1.1mm	---
Punto Pg a Nasión perpendicular	3	----
Longitud maxilar 99,8	96mm	Bien <u>posicionada</u>
Longitud mandibular 132	138mm	Protrusión mandibular
Diferencia maxilo /mandibula. 32,5	43mm	Existe discrepancia maxilo mandibular
Altura facial anteroinferior 74,6	74mm	Dentro de lo normal
Diametro faringeo superior 17,4	13mm	Dentro de lo normal
Diametro faringeo inferior 11,3	7mm	Dentro de lo normal
	Medida paciente	Normas compuestas
Longitud maxilar	96	96
Longitud mandibular	138	124-127
Altura facial anteroinferior	74	