

**UNIVERSIDAD PRIVADA SAN JUAN BAUTISTA
FACULTAD DE CIENCIAS DE LA SALUD**



TRABAJO ACADEMICO

TÍTULO

**EFICACIA DE LA LIMA ROTATORIA CON TRATAMIENTO TERMICO BLUE
EN PULPECTOMIA EN MOLAR PRIMARIO**

**PARA OPTAR EL TÍTULO PROFESIONAL DE
SEGUNDA ESPECIALIDAD DE ESTOMATOLOGIA
EN ODONTOPEDIATRIA**

PRESENTADO POR

C.D. GERARDO JOSE HUAYTA GUERRA

ASESORADO POR

DR. ESP. GILMER TORRES RAMOS

LIMA – PERÚ

2023

LINEA DE INVESTIGACIÓN: SALUD ORAL

DEDICATORIA

A mi esposa Claudia por darme la fortaleza de seguir adelante, a mi hija Micaella quien ha sido mi mayor motivación para nunca rendirme en los estudios de especialidad y poder llegar a ser un ejemplo para ella.

A mi madre que ha sabido formarme con buenos sentimientos, hábitos y valores lo cual me ha ayudado a seguir adelante en los momentos difíciles.

AGRADECIMIENTO

El principal agradecimiento a Dios quién me ha guiado y me ha dado la fortaleza para seguir adelante.

A mi familia por su comprensión y estímulo constante, además su apoyo incondicional a lo largo de la especialidad.

A mi asesor, Dr. Esp. Gilmer Torres Ramos, profesor responsable de la Segunda Especialidad de Odontopediatría la UPSJB; por su permanente orientación científica, amistad y su incondicional apoyo en la elaboración de este trabajo y al Staff profesional y docentes colaboradores de la Especialidad de Odontopediatría.

ÍNDICE

PORTADA	I
LINEA DE INVESTIGACION	II
DEDICATORIA	III
AGRADECIMIENTO	IV
INDICE	V
INFORME DE ANTIPLAGIO	VII
RESUMEN	IX
ABSTRACT	X
INTRODUCCION -----	11
I. FICHA DE DATOS PERSONALES DEL PACIENTE -----	13
II. ANAMNESIS -----	13
III. MOTIVO DE CONSULTA -----	14
IV. ODONTOGRAMA -----	15
V. EVALUACION CLÍNICA -----	16
VI. DIAGNÓSTICO PRESUNTIVO -----	19
VII. ELEMENTOS DE AYUDA DIAGNÓTICA -----	20
VIII. DIAGNÓSTICO DEFINITIVO -----	23
IX. PLAN DE TRATAMIENTO -----	24
X. REPORTE DE CASO -----	26
XI. DISCUSION -----	29
XII. CONCLUSIONES Y RECOMENDACIONES -----	30
BIBLIOGRAFIA -----	31
ANEXOS -----	34

- Tablas de Figuras

- ✓ Figura 1 : Fotografía frontal
- ✓ Figura 2 : Fotografía sonrisa
- ✓ Figura 3 : Fotografía lateral - A
- ✓ Figura 4 : Fotografía lateral - B

- ✓ Figura 5 : Mordida lateral derecha
- ✓ Figura 6 : Mordida lateral izquierda
- ✓ Figura 7 : Mordida frontal
- ✓ Figura 8 : Arco superior
- ✓ Figura 9 : Arco inferior
- ✓ Figura 10 : Radiografía periapical pza. 84 - 85
- ✓ Figura 11 : Radiografía periapical pza. 74 - 75
- ✓ Figura 12 : Rooter Universal Motor Endo inalámbrico (FKG)
- ✓ Figura 13 : Lima Race®Evo # 25/06 - 21mm
- ✓ Figura 14 : Apertura cameral pza. 85
- ✓ Figura 15 : Medida de longitud de trabajo de lima Race®Evo # 25/06
- ✓ Figura 16 : Calibración del endomotor FKG
- ✓ Figura 17 : Instrumentación rotatoria con lima Race Evo #25/06
- ✓ Figura 18 : Exéresis de la pulpa de la pza. 85
- ✓ Figura 19 : Lima manual N°20 envuelta en algodón
- ✓ Figura 20 : Secado y hemostasia del conducto
- ✓ Figura 21 : Preparación de pasta medicada CTZ
- ✓ Figura 22 : transporte de pasta medicada CTZ
- ✓ Figura 23 : Colocación de pasta medicada CTZ en los conductos
- ✓ Figura 24 : Colocación de sub base de Oxido de zinc + Eugenol pza. 85
- ✓ Figura 25 : Colocación de una base de ionómero vidrio pza 85
- ✓ Figura 26 : Colocación de ácido ortofosforico al 37% a la pza. 85
- ✓ Figura 27 : Lavado y secado de pza. 85
- ✓ Figura 28 : Colocación de adhesivo 5ta generación pza. 85
- ✓ Figura 29 : Fotocurado de pza. 85
- ✓ Figura 30 : Incrustación directa de resina pza. 85
- ✓ Figura 31 : Pulido y acabado final
- ✓ Figura 32 : 1er control clínico
- ✓ Figura 33 : 1er control radiográfico
- ✓ Figura 34 : 2do control radiográfico
- ✓ Figura 35 : 3er control radiográfico
- ✓ Figura 36 : 4to control radiográfico



UNIVERSIDAD PRIVADA SAN JUAN BAUTISTA
FACULTAD DE CIENCIAS DE LA SALUD
SEGUNDAS ESPECIALIDADES DE ESTOMATOLOGIA
SAN BORJA

INFORME DE VERIFICACIÓN DE SOFTWARE ANTIPLAGIO

FECHA: 07 DE SETIEMBRE DEL 2023

NOMBRE DEL AUTOR (A) : GERARDO JOSE HUAYTA GUERRA / **ASESOR (A):** GILMER TORRES RAMOS

TIPO DE PROINVESTIGACIÓN:

- PROYECTO ()
- TRABAJO DE INVESTIGACIÓN ()
- TESIS ()
- TRABAJO ACADEMICO (X)
- TRABAJO DE SUFICIENCIA PROFESIONAL ()
- ARTICULO ()
- OTROS ()

INFORMO SER PROPIETARIO (A) DE LA INVESTIGACIÓN VERIFICADA POR EL SOFTWARE ANTIPLAGIO TURNITIN, EL MISMO TIENE EL SIGUIENTE TÍTULO: - **EFICACIA DE LA LIMA ROTATORIA CON TRATAMIENTO TERMICO BLUE EN PULPECTOMIA EN MOLAR PRIMARIO**

CULMINADA LA VERIFICACIÓN SE OBTUVO EL SIGUIENTE PORCENTAJE: 7 %

Conformidad Autor:

Nombre: GERARDO JOSE HUAYTA GUERRA

DNI: 43422287

Huella:



Conformidad Asesor:

Nombre: GILMER TORRES RAMOS

DNI: 10194229

INFORME DE ORIGINALIDAD

7%

INDICE DE SIMILITUD

6%

FUENTES DE INTERNET

4%

PUBLICACIONES

1%

TRABAJOS DEL ESTUDIANTE

FUENTES PRIMARIAS

1 Sergio Dominguez-Lara, Benigno Peceros-Pinto, Sharon Centeno-Leyva, Sabina N. Valente et al. "Análisis psicométrico y datos normativos de la UWES en adolescentes peruanos", Ciencias Psicológicas, 2022
Publicación 2%

2 es.slideshare.net
Fuente de Internet 1%

3 hdl.handle.net
Fuente de Internet 1%

4 Roldán Mayen Daniel Alejandro. "Comparación entre las técnicas convencional y rotatoria para la realización de pulpectomías en pacientes pediátricos", TESIUNAM, 2023
Publicación 1%

5 Gutiérrez Nolasco Andrea. "Efectividad clínica de la pulpectomía no instrumentada en dientes deciduos : estudio comparativo", TESIUNAM, 2018
Publicación 1%

6 cybertesis.unmsm.edu.pe
Fuente de Internet 1%

7 ateneo.unmsm.edu.pe
Fuente de Internet 1%

EFICACIA DE LA LIMA ROTATORIA CON TRATAMIENTO TERMICO BLUE EN PULPECTOMIA DE MOLAR PRIMARIO

REPORTE DE CASO

RESUMEN:

Una de las principales ventajas del uso del sistema rotatorio continuo, en tratamientos de pulpectomías en molares primarios, es la disminución del tiempo de instrumentación, disminuyendo por ende el estrés del paciente y la fatiga del operador. Sistemas modernos se vienen implementando como el uso de limas Niti con tratamiento térmico blue, instrumentos de mayor flexibilidad y resistencia a la fractura, de uso también en odontopediatría. **Objetivo:** Demostrar el éxito clínico y radiográfico a la semana, 15 días, 20 días y 2 meses después de la pulpectomía usando lima Niti modificado con tratamiento térmico blue, para la instrumentación biomecánica. **Metodología:** Se presenta el caso de una niña de 3 años, 11 meses de edad, con diagnóstico de periodontitis apical crónica en la pieza 85. Se realiza tratamiento de pulpectomía tipo 3 (sin reabsorción radicular) con instrumentación rotatoria usando la lima Race®Evo #25/06, 21mm de longitud (FKG - Suiza), activado por el endomotor (FKG – Suiza), a una de velocidad 500 rpm y torque 2.1 Ncm², posterior al tratamiento pulpar se rehabilitó con incrustación directa de resina. **Resultados:** En la evaluación clínica no se observa inflamación de tejidos gingivales circundantes, no hay dolor a la percusión y ausencia de absceso dental, a la evaluación radiográfica no se evidencia reabsorción radicular ni imagen compatibles con proceso infecciosos, hay presencia de regeneración ósea a nivel de furca y se evidencia conformación y obturación adecuada de los conductos de la pza. 85 según los criterios de Coll y Saldrian (1996). **Conclusión:** El sistema rotatorio utilizado demostró ser eficiente en la conformación y obturación de conductos, además el uso de una lima única Niti logró reducir el tiempo de instrumentación.

PALABRAS CLAVES: Pulpectomía, Instrumentación rotatoria, molar primario.

EFICACY OF ROTARY FILE WITH BLUE THERMAL TREATMENT IN PRIMARY MOLAR PULPECTOMY

CASE REPORT

ABSTRACT:

One of the main advantages of using the continuous rotary system in pulpectomy treatments for primary molars is the reduction in instrumentation time, thus reducing patient stress and operator fatigue. Modern systems are being implemented, such as the use of Niti files with blue heat treatment, instruments with greater flexibility and resistance to fracture, also used in pediatric dentistry.

Objective: To demonstrate the clinical and radiographic success at one week, 15 days, 20 days and 2 months after pulpectomy using modified Niti file with blue heat treatment for biomechanical instrumentation. **Methodology:** The case of a girl 3 years and 11 months old with a diagnosis of chronic apical periodontitis in tooth 85 is presented. A type 3 pulpectomy treatment (without root resorption) is performed with rotary instrumentation using the Race®Evo #25/06 file, 21mm in length (FKG-Switzerland), activated by the Endomotor (FKG-Switzerland), at a speed of 500 rpm and torque 2.1 Ncm². After pulp treatment, it was rehabilitated with direct resin inlay. **Results:** Clinical evaluation showed no inflammation of surrounding gingival tissues, no pain on percussion, and absence of dental abscess. In the radiographic evaluation there was no evidence of root resorption or images compatible with an infectious process, there was presence of bone regeneration and obturation of the canals of tooth 85 according to the criteria of Coll and Saldrian (1996). **Conclusion:** The rotary system used proved to be efficient in shaping and obturating canals. In addition, the use of a single Niti file reduced instrumentation time.

KEY WORDS: Pulpectomy, Rotary instrumentation, primary molar

INTRODUCCIÓN

La pulpectomía está indicada en piezas primarias con compromiso pulpar y presencia de necrosis¹, siendo esencial la instrumentación biomecánica para obtener una limpieza y conformación del conducto, permitiendo una obturación adecuada². Sin embargo, los molares deciduos tienen conductos radiculares de forma irregular que dificultan su preparación biomecánica³.

Existen diferentes técnicas de instrumentación de conductos, cuyo objetivo es brindar una preparación adecuada, estas son: manuales y rotatorias⁴. Habitualmente se utiliza una técnica manual que utiliza una serie de limas secuenciales para lograr la conformación del conducto radicular⁵, teniendo como desventaja el uso prolongado de instrumentación, un inadecuado modelo del conducto, causando estrés en el niño y fatiga al operador en odontopediatría⁶.

Nuevos métodos proponen el uso de sistemas rotatorios, donde el sistema reciprocante y rotatorio continuo vienen empleándose con éxito. El sistema reciprocante, emplea movimientos horarios y antihorarios, utiliza limas Niti, optimizando la flexibilidad del instrumento y minimizando su fractura, dando como resultado un menor tiempo de modelado del conducto⁷. El sistema rotatorio continuo, cuyos movimientos son solo en sentido horario, emplean también limas Niti, nos brindan menor tiempo de trabajo, dando también resultados satisfactorios en la conformación cónica para la obturación del conducto⁸.

Las limas Niti utilizadas tanto en el sistema reciprocante y rotatorio continuo presentan las siguientes ventajas: memoria y flexibilidad, mejorando la preparación y resistencia a la fractura⁹, disminuyendo los desvíos, y conservando la anatomía del conducto radicular¹⁰. En odontopediatría se viene utilizando el sistema rotatorio continuo, empleando limas Niti, con resultados satisfactorios, las más comunes son: limas Profile 0.04, Mtwo 25/07 y Introfile¹¹.

El sistema rotatorio continuo ha introducido un tratamiento térmico a las limas Niti (gold y blue) para darle mayor flexibilidad, aumentando su resistencia a la fatiga y torsión, y disminuyendo el riesgo de fractura que las limas Niti convencionales¹². A la vez permiten conductos bien conformado con resultados

óptimos en la obturación, vitando la extrusión apical de desechos, lo que puede conllevar a dolor postratamientos¹³.

Las limas Race®Evo, son instrumentos Niti con tratamiento térmico blue, empleadas en el sistema rotatorio continuo. Presentan una forma triangular transversal de bordes cortantes y punta redonda¹⁴, demostrando resistencia a la flexibilidad y fractura. Mostrando ventajas favorables en dientes permanentes sobre todo en conductos curvos¹⁵; por lo tanto, su aplicación en odontopediatría podría ser eficaz. Aun no existe reporte de su uso en odontopediatría y el empleo exitoso en un paciente niño abriría un área de estudio en este campo.

Este reporte de caso tiene como finalidad mostrar la eficiencia clínica de la lima única Race®Evo (Suiza) 25/06 en la instrumentación biomecánica de piezas con periodontitis apical crónica.

HISTORIA CLINICA DEL NIÑO

I. FICHA DE DATOS PERSONALES

Nombre del Paciente : V.P.C
Edad : 03 años, 11 meses
Sexo : Femenino
Fecha de Nacimiento : 15/07/2018
Etnia : Mestiza
Grado de instrucción : Cursando educación inicial

II. ANAMNESIS

II.1 ANTECEDENTES FISIOLÓGICOS

- **PRE NATALES:** Madre refiere controles prenatales completos.
- **NATALES:** Producto de primera gestación, parto distócico, a término, peso al nacer 3,180kg, talla 50cm, con llanto inmediatamente al nacer, sin alteraciones en esta etapa.
- **POST NATALES**
 - ✓ **Alimentación:** Lactancia materna exclusiva hasta los 6 meses. A los 6 meses inicio la ablactancia, recibió suplementos vitamínicos (sulfato ferroso y hierro) preventivo por indicación del pediatra, hasta los 2 años.
 - ✓ **Higiene:** Inicio a los 9 meses con cepillo y pasta dental con flúor (mama no recuerda la concentración), con frecuencia de 2 veces por día. Madre refiere que no le cepillaban los dientes antes de dormir.
 - ✓ **Hábitos:** No refiere
 - ✓ **Vacunas:** Completas

- ✓ **Desarrollo psicomotor:** Primeros pasos a los 11 meses de edad, dejó el pañal a los 18 meses aproximadamente, primeras palabras alrededor de los 11 meses de edad.

II.2 ANTECEDENTES PATOLOGICOS

- No refiere

II.3 ANTECEDENTES MEDICOS

- Tratamiento médico para alguna enfermedad : No refiere
- Hospitalizaciones : No refiere
- Intervenciones quirúrgicas : No refiere

II.4 ANTECEDENTES ESTOMATOLOGICOS

- Aplicación de flúor gel (a los 2 años)
- Experiencia previa : Negativa

II.5 TIPO DE PACIENTE: CONDUCTA PSICOSOCIAL

- Del niño : Según Frankl: tipo 1, definitivamente negativo.
- De los padres : Delimitan limites

III. MOTIVO DE CONSULTA

“Mi hija tiene unos huequitos en los molares, donde se mete la comida”

V. EVALUACION CLÍNICA

V.1 ENFERMEDAD ACTUAL

- **Tiempo de la enfermedad:** 5 meses aproximadamente
- **Forma de inicio** : Progresivo
- **Signos y síntomas** : Dolor y cambio de coloración (rubor)
- **Curso** : Continuo

V.2 EXAMEN CLÍNICO

Peso: 16kg.

Talla: 104cm

FC: 98 lpm

PA: 106/70 mmHg

FR: 30 rpm

T°: 36.6° C

V.3 EXAMEN CLÍNICO GENERAL

- **Ectoscopia** : ABEG, ABEN, ABEH y LOTEP
- **Piel y anexos** : Tez trigueña, tonicidad adecuada, sin presencia de lesiones, cabellos bien implantados y abundante, uñas bien implantadas y de consistencia uniforme no se observa presencia de manchas.
- **Tejidos celular subcutáneo** : Bien distribuido
- **Linfáticos** : Ausencia de adenopatías aparente (A la palpación no se evidencia inflamación de ganglios linfáticos).

V.4 EXAMEN CLÍNICO REGIONAL

V.4.1 EXAMEN EXTRAORAL

Cráneo : Mesocéfalo.

Cara : Mesofacial.

Facies : Asimétrico (no característico).

Músculos Faciales	: Funcionales.
Atm	: Sin alteraciones aparentes.
Perfil antero posterior	: Convexo.
Perfil vertical	: Normodivergente.
Deglución	: Típica (los labios se cierran sin esfuerzo al momento de la prueba de deglución)
Hábitos	: No presenta.
Respiración	: Mixta.

V.4.2 EXAMEN INTRAORAL

TEJIDOS BLANDOS

- **Labios** : Competentes, delgados, hidratados y definidos
- **Vestíbulo** : Rosado coral, hidratado.
- **Frenillos** : Frenillo Labial Superior e Inferior: único, mucoso e inserción media
Frenillo Lingual: inserción única, media.
- **Lengua** : Rosada, forma ovalada, tamaño mediano, movilidad conservada, bordes lisos.
- **Piso de boca** : Depresible y vascularizado
- **Paladar duro** : Parabólico, profundo, rugas palatinas prominentes.
- **Paladar blando** : Hidratado, bien vascularizado, resilente, sin alteración.
- **Orofaringe** : Amígdalas no congestivas, sin alteración evidente.
- **Úvula** : **única**, Central y móvil

- **Encías** : **Encía marginal:** inflamación gingival con abundante placa bacteriana.
Encía papilar : color rosado pálido, zona anterior forma piramidal.
Encía adherida : fistula de origen dentario a nivel de pza. 74,75 y 84.

TEJIDOS DUROS

- **Tipo de dentición** : Decidua
- **Anomalías dentarias** : No presenta
- **Remanente radicular** : pza. 84
- **Arcos dentarios:**
 - **Superior:**
 - ✓ **Forma** : Ovoide
 - ✓ **Tipo de arco:** Tipo I Baume
 - **Inferior:**
 - ✓ **Forma** : Ovoide
 - ✓ **Tipo de arco** : Tipo I Baume
- **Oclusión**

Relaciones Intermaxilares

- Plano terminal derecho : Mesial
- Plano terminal izquierdo : Mesial
- Relación canina derecha : Clase I
- Relación canina izquierda : Clase I
- Overjet : 2mm
- Overbite : 10%
- Línea media : Coincidente
- **Higiene** : Mala
- **Saliva** : Fluida, mucosa y translúcida

VI. DIAGNOSTICO PRESUNTIVO

✓ **Estado sistémico:**

Paciente de 3 años 11 meses de edad, de sexo femenino en ABEG, ABEN, ABEH y LOTEPE.

✓ **Estado estomatológico:**

- **Tejidos blandos:**

Gingivitis generalizada a nivel marginal asociada a placa bacteriana.

- **Tejidos duros:**

Caries dental: C2: Pza. 55(O), 54(O), 52(V), 51(V),
61(V),62(V), 65(O)

Pulpitis reversible: Pza. 64 (O)

Periodontitis apical Crónica: Pza.74(OD),75(O), 85(O)

Remanente radicular: Pza. 84

Oclusión

Maloclusión clase I, por gran destrucción de coronas dentarias por caries dental.

Comportamiento

Según Frankl: Tipo 1, definitivamente negativo

Riesgo de caries

ALTO

VII. ELEMENTOS DE AYUDA DIAGNOSTICA

VII.1 FOTOS EXTRAORALES

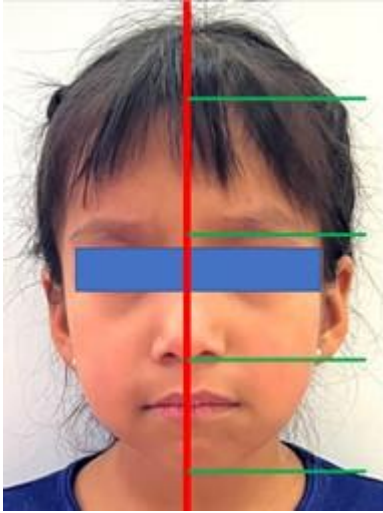


Fig. N° 1 fotografía
Frontal

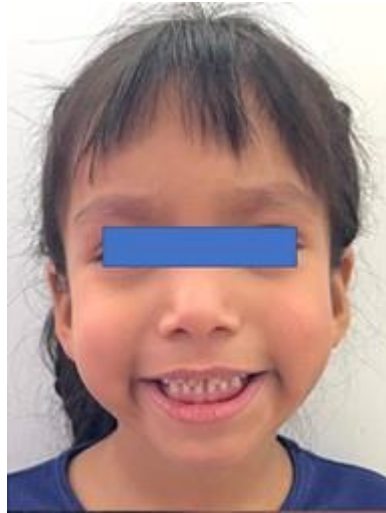

Fig. N° 2 fotografía
Sonrisa

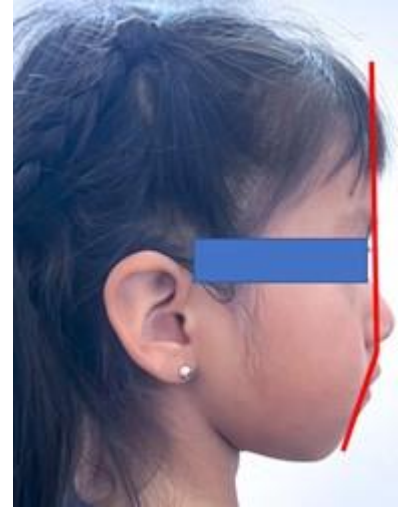


Fig. N° 3 fotografía
Lateral - A

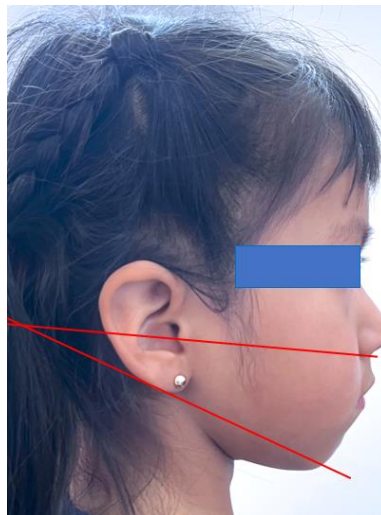


Fig. N° 4 fotografía
Lateral- B

VII.2 FOTOS INTRAORALES

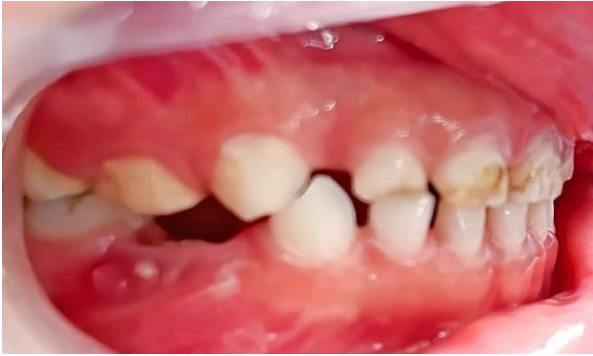

Fig. N° 5 Lateral derecha

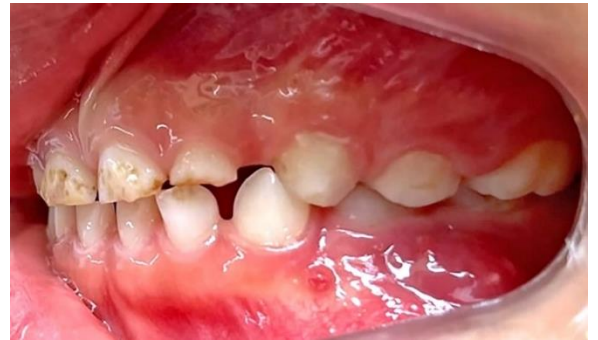

Fig. N° 6 Lateral Izquierda

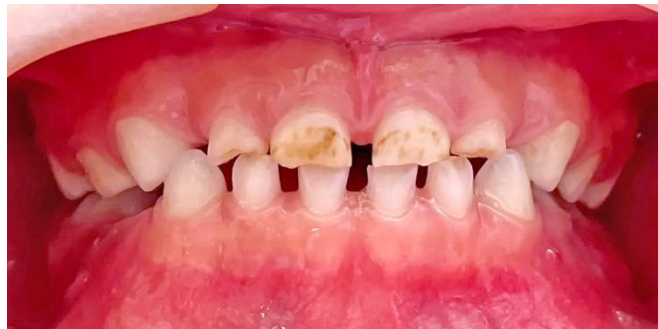

Fig. N° 7 Frontal

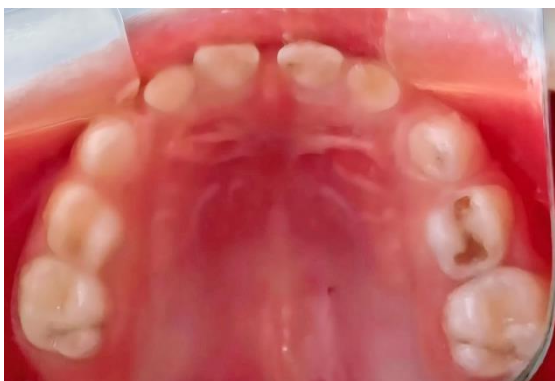

Fig. N° 8 Arco Superior

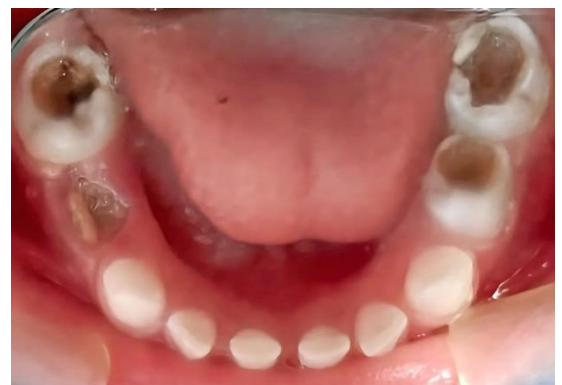

Fig. N° 9 Arco Inferior

VII.3 RADIOGRAFIAS PERIAPICALES:

- Pza. 74 y 75
- Pza. 84 y 85

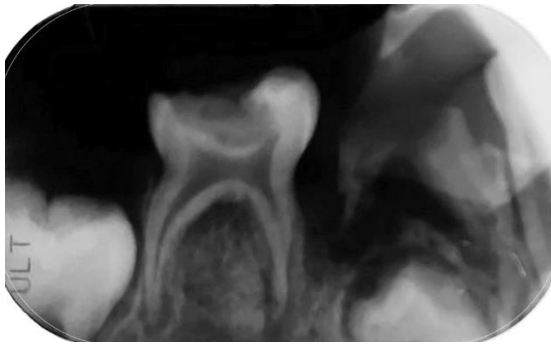


Fig. N° 10 radiografía pza. 84-85

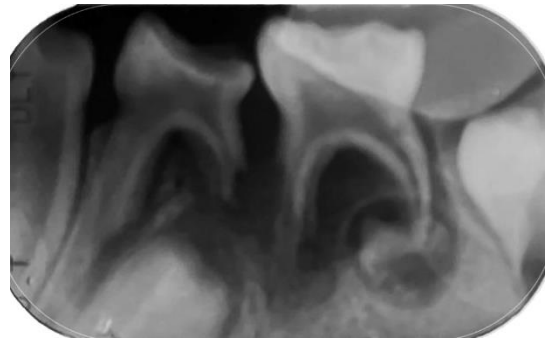


Fig. N° 11 radiografía pza. 74-75

Informe radiográfico

- Pza. 74: A nivel oclusal se observa una imagen radiolúcida, aparente compromiso pulpar, compatible con caries dental. Pérdida de continuidad de hueso alveolar (zona osteolítica tipo 4), reabsorción radicular distal mayor a 2/3, borramiento cortical del germen de la pza. 34 en oclusal.
- Pza. 75: A nivel oclusal se observa imagen radiolúcida, aparente compromiso pulpar, compatible con caries dental. Pérdida de continuidad hueso alveolar (zona osteolítica tipo 4), reabsorción radicular mesial de 1/3, cortical del germen dentario de la pza. 35 intacto.
- Pza. 84: Remanente radicular, pérdida de continuidad del hueso alveolar (zona osteolítica tipo 4), reabsorción radicular distal mayor a 2/3, borramiento cortical del germen de la pza. 44 en oclusal.
- Pza. 85: A nivel oclusal se observa imagen radiolúcida, evidente compromiso pulpar, zona osteolítica tipo 1, pérdida de continuidad de lámina dura de la raíz mesial a nivel apical.

VIII. DIAGNÓSTICO DEFINITIVO

✓ **Estado sistémico:**

Paciente de 3 años 11 meses de edad, de sexo femenino en
BEG, BEN, BEH y LOTEPE.

✓ **Estado estomatológico:**

- **Tejidos blandos:**

Gingivitis generalizada a nivel marginal asociada a
placa bacteriana.

- **Tejidos duros:**

Caries dental: C2: pza. 55(O), 54(O), 52(V), 51(V), 61(V),
62(V),65(O)

Pulpitis reversible: Pza. 64 (O)

Periodontitis apical crónica: Pza. 74(OD), 75(O), 85(O)

Remanente radicular: Pza. 84

Oclusión

Maloclusión clase I, por gran destrucción de coronas
por caries dental.

Comportamiento

Según Frankl: Tipo 1, definitivamente negativo

Riesgo de caries

ALTO

IX. PLAN DE TRATAMIENTO:

- FASE EDUCATIVA

- Fisioterapia Oral: Motivación (técnica decir – mostrar – hacer; se le explica a la madre y a la paciente sobre la técnica de cepillado con ayuda audiovisual y maquetas) , educación y técnica de cepillado (técnica circular o de Fones).
- Profilaxis dental

- FASE PREVENTIVA

- Aplicación de barniz fluorado al 5% (3 aplicaciones – 1 vez/semana), basándose en el riesgo de caries alto.

- FASE CURATIVA

- Restauración con resina : pza. 55(O), 54(O), 52(V), 51(V), 61(V), 62(V), 65(O).
- Pulpotomía : pza. 64
- Pulpectomía tipo 3 : pza. 85
- Exodoncia : pza. 74, 75,84

- FASE REHABILITADORA

- Incrustación directa de resina : pza. 64, 85
- Carillas de resina : pza. 52, 51, 61, 62

- FASE MANTENIMIENTO

- Control a la semana, 15 días, 20 días y cada 2 meses
- Aplicación de barniz fluorado
- Reevaluación clínica cada 3 meses
- Reevaluación radiográfica cada 6 meses

PROGRAMACION

PRIMERA CITA: HC

- ✓ Anamnesis
- ✓ Examen clínico
- ✓ Profilaxis dental
- ✓ Odontograma
- ✓ Diagnostico presuntivo
- ✓ Exámenes auxiliares

SEGUNDA CITA:

- ✓ Historia clínica (diagnóstico definitivo)
- ✓ Fisioterapia oral
- ✓ Primera aplicación de barniz fluorado al 5%

TERCERA CITA

- ✓ TOI en SOP
- ✓ Carilla de resina: pza. 52, 51, 61, 62
- ✓ Restauración con resina: pza. 55, 54, 65
- ✓ Pulpotomía + incrustación directa de resina: pza. 64
- ✓ Pulpectomía tipo 3 + incrustación directa de resina: pza. 85
- ✓ Exodoncia: pza. 74, 85, 84

CUARTA CITA

- ✓ Control y alta
- ✓ Motivación, educación y profilaxis
- ✓ Segunda aplicación de barniz fluorado al 5%

QUINTA CITA

- ✓ Control y alta
- ✓ Motivación, educación y profilaxis
- ✓ Tercera aplicación de barniz fluorado al 5%

X. REPORTE DE CASO

La paciente de sexo femenino de 3 años y 11 meses acude acompañada de su madre al Hospital Nacional Daniel Alcides Carrión por el Servicio de Odontopediatría, como motivo de consulta, madre refiere “mi hija tiene unos huequitos en sus dientes, donde se le mete la comida”.

Se le realizó la anamnesis, controles prenatales completos. No presento complicación. Producto de la primera gestación, parto distócico, a término, peso al nacer 3,180kg, talla 50 cm, con llanto inmediato al nacer, sin alteraciones en esta etapa. Madre refiere que no le cepillaban los dientes antes de dormir. Al realizar el examen clínico general, presenta cabellos bien implantados, tez trigueña, tonicidad adecuada, sin presencia de lesiones. Tejido celular subcutáneo bien distribuido y ausencia de adenopatías aparente. Al examen intraoral: presenta encía marginal inflamada con abundante placa bacteriana, fistula de origen dentario a nivel de pza. 74, 75 y 84. Lesión cariosa cavitada en esmalte: pza. 52, 51, 61, 62 (con extensión 2/3 de la superficie) 55, 54, 65, lesión cariosa cavitada en dentina pza. 64, 74, 75, 85 y remanente radicular: pza. 84. Plano terminal derecho e izquierdo: mesial. Relación canina derecho e izquierdo: clase I. comportamiento del paciente definitivamente negativo según la escala de Frank (tipo 1) y riesgo de caries alto. Al valorar las radiografías periapicales se observaron en la pza. 74: a nivel oclusal imagen radiolúcida, aparente compromiso pulpar, compatible con caries dental, pérdida de continuidad de hueso alveolar (zona osteolítica tipo4), reabsorción radicular distal mayor a 2/3, borramiento cortical del germen de la pza. 34 en oclusal, compatible con periodontitis apical crónica, por lo tanto, exodoncia. Pza. 75: a nivel oclusal imagen radiolúcida, aparente compromiso pulpar, compatible con caries dental, pérdida de continuidad hueso alveolar (zona osteolítica tipo 4), reabsorción radicular mesial de 1/3, compatible con periodontitis apical crónica, por lo tanto, exodoncia. Pza. 84: remanente radicular, pérdida de continuidad del hueso alveolar (zona osteolítica tipo 4), reabsorción radicular distal mayor a 2/3, borramiento cortical del germen de la pza. 44 en oclusal, por lo tanto, exodoncia. Pza. 85: a nivel oclusal imagen radiolúcida, evidente compromiso pulpar, zona

osteolítica tipo 1, compatible con periodontitis apical crónica, por lo tanto, pulpectomía tipo 3 .

Basado en los datos clínicos y radiográficos observados, se consideró el diagnóstico definitivo: Gingivitis generalizada a nivel marginal asociada a biofilm supragingival. Caries dental: C2: pza. 55, 54, 52, 51, 61, 62, 65. Pulpitis reversible: pza. 64. Periodontitis apical crónica: pza. 74, 75, 85. Remanente radicular: pza. 84. Maloclusión clase I, Comportamiento definitivamente negativo según escala de Frankl (tipo 1).

Plan de tratamiento: se realizó fase educativa: fisioterapia oral; motivación, educación y técnica de cepillado, profilaxis; fase preventiva: aplicación de barniz fluorado al 5% (3 aplicaciones – 1 vez por semana), fase curativa: restauración con resina: pza. 55, 54, 52, 51, 61, 62, 65; pulpotomía pza. 64; pulpectomía tipo 3: pza. 85; exodoncia: pza. 74, 75, 84; fase rehabilitadora: incrustación directa de resina pza. 64, 85, carilla de resina: pza. 52, 51, 61, 62; fase de mantenimiento: controles a la semana, 15 días, 20 días y cada 2 meses, aplicación de barniz fluorado, reevaluación clínica cada 3 meses y reevaluación radiográfica cada 6 meses.

Tras la revisión de los datos clínicos y radiográficos obtenidos, se le explica a la madre sobre los tratamientos que se le realizará a su hija en sala de operaciones por presentar una conducta definitivamente negativa al tratamiento ambulatorio y se procede a su validación mediante la firma del consentimiento informado.

Programación: se realiza la fase educativa, fisioterapia oral, profilaxis; fase preventiva aplicación de barniz fluorado; fase curativa, carillas de resina pza. 52, 51, 61, 62, restauraciones con resina en pza. 55, 54, 65, pulpotomía pza. 64, pulpectomía tipo 3 pza. 85 y exodoncia pza. 74, 75 y 84; fase rehabilitadora: incrustación de resina directa pza. 64, 85.

Evolución: En la **primera cita** se realiza la historia clínica (anamnesis, examen clínico, profilaxis dental, odontograma, diagnóstico presuntivo y exámenes auxiliares). En la **segunda cita**, historia clínica (diagnóstico definitivo), primera aplicación de barniz fluorado al 5%. **Tercera cita:** se realizó los tratamientos en

TOI en SOP (carillas de resina: pza. 52, 51, 61, 62; restauración con resina: pza. 55, 54, 65; pulpotomía + incrustación directa de resina: pza. 64; pulpectomía tipo 3 pza. 85, Se procedió a eliminar la lesión cariosa y se procedió a la apertura cameral de la pza. 8.5 con punta diamantada redonda con numeración 001 – 023 cinta negra (fig.14). Se localizo los orificios de entrada de los conductos mesial y distal utilizando lima tipo K n° 15 (Maillefer), se realizó medida de corono apical de los conductos mesial y distal siendo la longitud de trabajo de 9mm para ambos conductos. Se utilizó el sistema rotatorio Race®Evo, longitud 21mm con una parte activa de 15mm, conicidad es de 6%, con su tamaño de ISA 025 en la punta del instrumento, la longitud de trabajo de 9mm para los conductos mesial y distal (fig. 15).Se realizó el aislamiento absoluto con dique de goma utilizando clamp N° 200 y arco de Young y se calibro el Rooter Universal Motor Endo inalámbrico (FKG) a 500 rpm con torque 2.1 Ncm (fig.16).La preparación biomecánica se realizó con el sistema rotatorio Race®Evo como lima única #25/06 (fig. 17) con movimientos continuos de barrido en el tercio cervical y medio luego se realiza movimientos de picotazo en el tercio apical, y la exéresis pulpar de la pza. 85 (fig.18), los conductos fueron irrigados con rifocina diluida con agua estéril. El secado con lima manual N°20 y algodón, se procede a realizar la hemostasia por compresión utilizando lima N°20 envueltos con algodón(fig.19),para la obturación de los conductos se utilizó pasta medicada CTZ (cloranfenicol, tetraciclina, oxido de zinc; proporción 1:1:2 y vehículo: eugenol (fig.20), la cual se utilizó el léntulo N° 001-rojo/velocidad 125rpm, torque 2.1 Ncm para trasportar la pasta CTZ (fig.21-22). Se aplica una sub base de 1mm de óxido de zinc + eugenol y con ayuda de bolita de algodón se procedió a condensar y retirar los excesos de las paredes(23), como base se aplicó 1mm ionómero de vidrio fluido (i-seal®) de 1mm de espesor como base y se procede a fotocurar por 15 segundos (fig.24). Se aplica y acondiciona con ácido ortofosfórico al 37% por 15 segundos en esmalte, lavado y secado con aire de jeringa triple en la pza. 85 (fig.25-26). Se aplico adhesivo de 5ta generación Single Bond® 2 con un microbrush en la pza.85, se froto por 10 segundos (se aireo, froto por 10 segundos y aireo) y posterior al adhesivo se realiza el fotocurado por 10 segundos (fig. 27-28). La rehabilitación se realizó incrustación

directa de resina (fig. 29), luego se realiza el pulido (OneGloss) como acabado hasta obtener la anatomía del diente de la pza. 85 (fig.30); exodoncia: pza. 74, 75, 84. **Cuarta cita:** control a la semana y alta.

XI. DISCUSIÓN

El objetivo del reporte es mostrar el éxito clínico y radiográfico, después de la pulpectomía usando lima Niti modificado con tratamiento térmico blue, para la instrumentación biomecánica.

Priyadarshino et al³, reportaron que el tiempo de instrumentación con el sistema rotatorio Kedo'SG blue fue menor (2.7840 ± 3.4217 min – s) seguido Kedo'S (4.5908 ± 1.54886 min – s) y en molares mandibulares, en comparación con las limas manuales Kedo'SH (5.8800 ± 4.8345 min – s) y las limas manuales tipo k (6.2167 ± 3.0978 min – s). Así mismo, en el estudio de Shah et al⁵, mostraron que la instrumentación con el sistema rotatorio Kedo'S (19.25 minutos) y Pro – AF (21.89 minutos) en molares mandibulares fue más corto en comparación con las limas manuales tipo K (27.87 minutos). En el presente reporte de caso el tiempo de instrumentación con el sistema rotatorio Race[®]Evo #25/06 fue de 1 minuto en los conductos de la pza. 85 siendo menor el tiempo empleado, comparado con la instrumentación manual según los autores mencionados.

Esenturk et al¹⁶, sostienen que el sistema rotatorio Revo-S mostró ser eficiente en la conformación de conductos en comparación con la instrumentación manual. Mientras Schachter et al¹⁷ evidenciaron, que el sistema rotatorio Kedo'S y ProTaper Gold presentaron resultados favorables en la conformación de conductos en molares mandibulares primarios comparado con la instrumentación manual. En este reporte, el uso de la lima única Race[®]Evo #25/06 mostro resultados favorables en la conformación de conducto curvos.

Reddy KH et al¹⁸, mostraron resultados de 3 sistemas rotatorios (Kedo-SG blue, Kedo-S Square y Pro AF Baby Gold) utilizados, los sistemas Kedo-SG blue y Prof AF Baby Gold obtuvieron menor transporte del canal del conducto del molar primario inferior. Así mismo, Abdelkafy H. et al¹⁹ en su estudio mostró que el uso

limas únicas (ProTaper Next X3 #30/0.07; Fanta AF baby files #30/0.06 y Kidzo Elephant file #30/0.06) no mostraron diferencias significativas en el transporte del canal de los molares primarios inferiores. En el presente reporte se utilizó como lima única el sistema Race®Evo #25/06 presentando un menor transporte del canal y eficiente preparación en áreas curvas de la pza. 85 por su aleación con tratamiento térmico blue.

Priyadarshino et al³, al usar el sistema rotatorio Niti Kedos'SG blue en pulpectomías de molares primarios inferiores obtuvieron un 20% de sobreobturación en comparación a las limas manuales K que obtuvieron 73.3%. Así mismo Sruthi et al⁶, emplearon el sistema rotatorio Kedos'SG blue en pulpectomías de molares primarios inferiores, obteniendo una sobreobturación de 13.3% en comparación con las limas manuales K que obtuvieron un 60%. Por otra parte, Preethy et al²⁰, mostraron que con el uso del sistema rotatorio Kedo'SG blue (D1 – E1) en pulpectomías de molares primarios mandibulares se obtuvo un 20% de sobreobturación en comparación con el sistema rotatorio ProTaper Gold (33.3%) y las limas manuales tipo K con un 26.6%. En el presente reporte de caso se observó una obturación óptima utilizando lima única con tratamiento térmico blue Race®Evo #25/06 en los conductos de la pza. 85.

XII. CONCLUSION Y RECOMENDACION

El sistema rotatorio con tratamiento térmico blue Race®Evo #25/06 utilizado como lima única en pulpectomías tipo 3 en molar primario inferior, demostró ser eficiente en la conformación y obturación de conductos, además logro reducir el tiempo de instrumentación de 1 minuto en los 2 conductos de la pza. 85.

Se recomienda:

- Se recomienda el uso de limas únicas con tratamiento térmico blue para la instrumentación de primer molar inferior sin reabsorción radicular.

BIBLIOGRAFIA

1. Vieyra JP, Enriquez FJJ. Instrumentation time efficiency of rotary and hand instrumentation performed on vital and necrotic human primary teeth: A randomized clinical trial. *Dentistry*. 2014;04(04): 214-19.
2. Chugh VK, Patnana K, Chugh A, Kumar P, Wadhwa P, Singh S. Clinical differences of hand and rotary instrumentations during biomechanical preparation in primary teeth – A systematic review and meta-analysis. *Int J Paediatr Dent*. 2021;31(1):131-42.
3. Priyadarshini P, Jeevanandan G, Govindaraju L, Subramanian EMG. Clinical evaluation of instrumentation time and quality of obturation using paediatric hand and rotary file systems with conventional hand K-files for pulpectomy in primary mandibular molars: a double-blinded randomized controlled trial. *Eur Arch Paediatr Dent*. 2020;21(6):693-701.
4. Alqahtani O, AbuMostafa A. Effect of glide path and coronal flaring on the centering ability and transportation of root canals: Micro-CT in vitro study. *J Contemp Dent Pract*. 2021;22(12):1471-6.
5. Shah H, Patil V, Kamath A, Mathur A. Comparative evaluation of instrumentation time, obturation time, and radiographic quality of obturation using two rotary systems and manual technique for primary molar pulpectomies – in vivo study. *Contemp Clin Dent*. 2021;12(1):55-62.
6. Sruthi S, Jeevanandan G, Govindaraju L, Subramanian E. Assessing quality of obturation and instrumentation time using Kedo SG blue, Kedo SH, and reciprocating hand file in primary mandibular molars: A double blinded randomized controlled trial. *Dent Res J (Islahan)* 2021;18:76.
7. Campanella V, Gianni L, Linonati A, Gallusi G. Shaping ability of reciproc R25 file and Mtwo system used in continuous and reciprocating motion. *J Contemp Dent Pract*. 2020;21(2):171 -7.
8. Bheda P, Kakade A, Takate V, Juneja A, Dighe K, Gupta B. Effect of different preparation techniques on root canal geometry: an in vitro study. *Int J Clin Pediatr Dent*. 2022;15(special issue 1):S71-9.
9. Keskin C, Sivas Yilmaz O, Keles A, Inan U. Comparison of cyclic fatigue resistance of rotate instrument with reciprocating and continuous rotary

- nickel titanium instruments at body temperature in relation to their transformation temperatures. *Clin Oral Investig.* 2021;25(1):151-7.
10. Coll JA, Dhar V, Vargas K, Chen CY, Crystal YO, Aishamali S, Marghalani AA. Use of non-vital pulp therapies in primary teeth. *Pediatr Dent.* 2020;42(5):337-49.
 11. Viera TM, Cardoso RM, Alves NCC, Emanuel Acioly Conrado de Menezes S, Batista SM, Silva SA, Velozo C, de Albuquerque DS, Monteiro GQM. Cyclic fatigue resistance of blue heat-treated instruments at different temperatures. *Int J Biomater.* 2022;1:1 – 5.
 12. Elheeny A, Khattab N, Fouda T. Comparative study of two rotary systems for endodontic treatment of infected primary molars: in vivo and in vitro study. *Egyptian Dental Journal.* 2017;61(4):4293-300.
 13. Manchanda S, Sardana D, Yiu CKY. A systematic review and meta-analysis of randomized clinical trials comparing rotary canal instrumentation techniques with manual instrumentation techniques in primary teeth. *Int Endod J.* 2020;53(3):333-53.
 14. Basturk FB, Ozyurek T, Uslu G, Gundogar M. Mechanical properties of the new generation Race Evo and R-motion nickel - titanium instruments. *Materials (Basel).* 2022;15(9):1-11.
 15. Almohareb RA, Barakat R, Albohairy F. New heat-treated vs electropolished nickel-titanium instruments uses in root canal treatment: influence of autoclave sterilization on surface roughness. *PLoS One* 2022;17(3): e0265226.
 16. Esenturk G, Akkas E, Cubukcu E, Uyanik O, Cehreli ZC. A micro - computed tomographic with conventional and different rotary file in primary teeth and young permanent teeth. *Int J Paediatr Dent.* 2020;30(2):202-208.
 17. Schachter D, Blumer S, Sarsur S, Peretz B, Sella Tunis T, Fadela S, Kharouba J, Elbahary S. Exploring a paradigm shift in primary teeth root canal preparation: An ex vivo micro - CT study. *Children (basel).* 2023;10(5):792.
 18. Reddy KH, Mukthineni S, Sai Sankar AJ, Samantha Y, Pranitha K, Sankar KS. Evaluation of centralization ability and canal transportation of root canals

prepared with three commercially available pediatric rotary files. J Indian Soc Pedod Prev Dent. 2022;40(4):391-397.

19. Abdelkafy H, Eldehna AM, Salem NA. Canal transportation and centring ratio of paediatric vs regular files in primary teeth. Int Dent J. 2023;73(3):423-429.
20. Preethy NA, Jeevanandan G, Mathew MG, Subramanian EM. Evaluation of quality of obturation using two different rotary files and hand files in primary teeth: a randomized controlled trial. Int J Clin Pediatr Dent. 2021;14(4):471-474.

ANEXOS



UNIVERSIDAD PRIVADA SAN JUAN BAUTISTA
CONSENTIMIENTO INFORMADO
INVESTIGACIONES CIENTÍFICAS

INVITACIÓN E INFORMACIÓN DEL DOCUMENTO

A través del presente, se le invita a participar del presente estudio por reunir los requisitos necesarios para ser parte de la muestra:
pacientes postablación, ambos sexos, mujeres primarios con raíces completas sin recesión

EI NOMBRE DEL ESTUDIO ES:

Eficacia del Sistema Retenedor con tratamiento termico blue en pulpectomía de molar primario

EL PROPÓSITO DE ESTA INVESTIGACIÓN ES:

demostrar la eficacia del sistema Retenedor continuo con liner NT con tratamiento termico Kaca Quo, para la comparación de conductas del molar primario

LOS RESPONSABLES DE LA INVESTIGACIÓN SON:

INVESTIGADOR PRINCIPAL:

C.D. Carlos José Huerto Guerra

ESPECIALIDAD:

Odontopediatria

ASESORES:

Dr. Esp. Gilmer Torres Ramos.

TIPO DE INVESTIGACIÓN:

Reporte de Caso

FECHA/PERIODO DE PARTICIPACIÓN:

09 de Julio del 2022.



UNIVERSIDAD PRIVADA SAN JUAN BAUTISTA
CONSENTIMIENTO INFORMADO
INVESTIGACIONES CIENTÍFICAS

PROCEDIMIENTOS:

Para el desarrollo del presente estudio y/o tratamiento; se recolectará información y antecedentes personales, registros audiovisuales, modelos de estudio/trabajo, exámenes imagenológicos (radiografías periapicales, panorámicas, cefalométricas, laterales, tomografías ú otras) y otros de recopilación de información.

De acuerdo al tipo de investigación se aplicarán técnicas, tratamientos, dosificación de fármacos u otros procedimientos necesarios *Fotografías intraorales y extraorales*


Autorizo el uso y difusión de la información obtenida, descrita en el párrafo anterior, con fines académicos dentro del ámbito clínico/científico (entre investigadores, exposiciones, conferencias, posters, publicaciones en libros y revistas); manteniendo la reserva de mi identidad. Se me ha informado de la posibilidad de anular (revocar) este consentimiento en cualquier momento del desarrollo de la investigación y lo del tratamiento, asumiendo las consecuencias que de ello puedan derivarse.

Durante el estudio y/o tratamiento participarán profesionales titulados *C.D. Carlos José Nuñez Guerra* que se encuentran en proceso de formación académica de especialización con supervisión permanente de docentes especialistas en área y capacitados en el manejo de estudios en humanos.

BENEFICIOS:

Al participar, recibiré los beneficios propios del tratamiento y/o atención al que seré sometido en el marco del estudio. Asimismo, recibiré información y orientación sobre el tema y la condición que presento. La información provista será de ayuda para mí y la comunidad, que se verá reflejado en mejoras en la calidad de vida de sujetos con mi misma condición o afines.

Especie de la especie de los estudios que se va a hacer en el primer
Este estudio también ayudará a diseñar propuestas para mejores programas de prevención, manejo y tratamiento de mi condición. Estoy contribuyendo al desarrollo del conocimiento científico, siendo pieza clave para la evolución de la odontología y de la salud en general.



UNIVERSIDAD PRIVADA SAN JUAN BAUTISTA
CONSENTIMIENTO INFORMADO
INVESTIGACIONES CIENTÍFICAS

CONFIDENCIALIDAD

En respeto a su personalidad, dignidad e intimidad; se guardará la confidencialidad de sus datos personales; en tal sentido, su historial clínico será completamente anónima utilizando para ello una codificación establecida por el investigador.

Las imágenes tomadas antes, durante y después del trabajo de investigación, serán utilizadas para fines académicos y científicos, protegiendo su identidad con el pixelado o cubierta de ojos. No se brindará información suya o información provista por Ud. durante el estudio a nadie, sin su permiso por escrito, a menos que fuera necesario por motivos legales.

RIESGOS E INCOMODIDADES POTENCIALES:

El desarrollo de la presente investigación se efectuará en el marco de la Normativa Universal (Código Núremberg, Informe *Belmont*, Declaración de *Helsinki*); primando los principios bioéticos de respeto, justicia, no maleficencia, beneficencia y autonomía del participante. La presente también estará aprobada por el comité de ética de la UPSJB. En caso de estudios tipo

Ensayo Clínico se registrará por la Normativa Nacional (Reglamento de Ensayos Clínicos en el Perú - DS N° 021-2017-SA). Sin embargo, existen riesgos e incomodidades que pueden derivarse de la propia pesquisa, entre ellas molestias o imprevistos temporales como:

*Cambio de coloración de la pieza tratada con la
presto medicado que se ubica en el diente.*

las cuales me han sido explicadas en detalle por el equipo de investigación. En cualquier caso, el investigador estará presto a darle solución oportuna. En caso de perjuicio/ lesión/ daño derivado **directamente** de algún procedimiento que forma parte del estudio y que no es realizado primariamente para mi beneficio, se me brindará respuesta y/o tratamiento sin costo adicional alguno. La Universidad Privada San Juan Bautista no proveerá ninguna otra forma de compensación. En los casos de ensayos clínicos, se aplicará lo descrito en los art. 28 y 29, Cap. I "De la protección de los sujetos de investigación", Título III "De los sujetos de investigación" del Reglamento de ensayos clínicos, sobre respaldo a los investigados.

COSTOS E INCENTIVOS:

No hay remuneración económica por la participación en el estudio y la evaluación es gratuita. Los procedimientos a efectuar como parte del estudio no tienen costo alguno, salvo que se le esté realizando un tratamiento odontológico con anterioridad al inicio de la investigación.



UNIVERSIDAD PRIVADA SAN JUAN BAUTISTA
CONSENTIMIENTO INFORMADO
INVESTIGACIONES CIENTÍFICAS

CONTACTO CON EL INVESTIGADOR Y EL COMITÉ INSTITUCIONAL DE ÉTICA DE LA INSTITUCIÓN:

Si desea mayor información sobre el estudio podrá comunicarse al fono: 71193294, o a través del correo electrónico: comite@upsjb.edu.pe que es del investigador principal Gerardo José Huayta Cuevas.

Al participar en este estudio, no está renunciando a ninguno de sus derechos. Si tiene preguntas adicionales sobre sus derechos como participante en la investigación, puede contactarse con el Comité Institucional de Ética de la UPSJB que se encarga de la protección de las personas en los estudios de investigación. Acudir al Dr. _____, Presidente del Comité Institucional de Ética de la Universidad Privada San Juan Bautista al teléfono (01) 2142500 anexo 147, o acudir a la siguiente dirección: Vicerrectorado de Investigación, Campus UPSJB, Av. Juan Antonio Lavalle S/N (Ex hacienda Villa), Chorrillos, Lima.

CONSENTIMIENTO Y DECLARACIÓN DEL PARTICIPANTE:

He comprendido las explicaciones que se me han facilitado en un lenguaje claro y sencillo, se me ha permitido realizar todas las observaciones y consultas. Habiéndose aclarado mis dudas y preguntas, autorizo y consiento mi participación en el estudio para poder dar inicio a los procedimientos correspondientes.

AL FIRMAR ESTE FORMATO, ESTOY DE ACUERDO EN PARTICIPAR EN FORMA LIBRE Y VOLUNTARIA EN LA INVESTIGACION QUE AQUÍ SE DESCRIBE.


43422297
Firma y DNI
INVESTIGADOR PRINCIPAL

 Stepany Cadenas Sanchez
75443024
FIRMA, DNI Y NOMBRE DEL PARTICIPANTE
O REPRESENTANTE LEGAL


17863277
Firma, DNI y Nombre
TESTIGO

**EVOLUCIÓN DEL REPORTE DE CASO (PROCEDIMIENTO EN TOI y SOP,
FECHA:09/07/2022)**

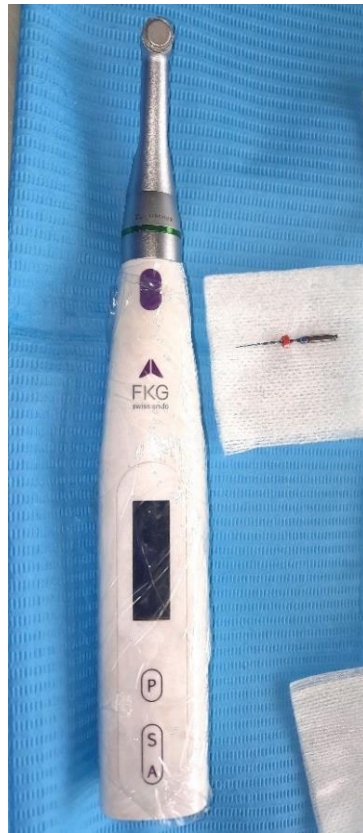

Fig. 12. Rooter Universal Motor Endo inalámbrico (FKG)

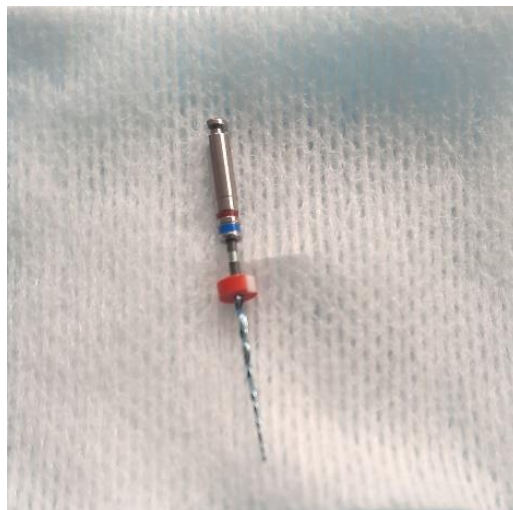
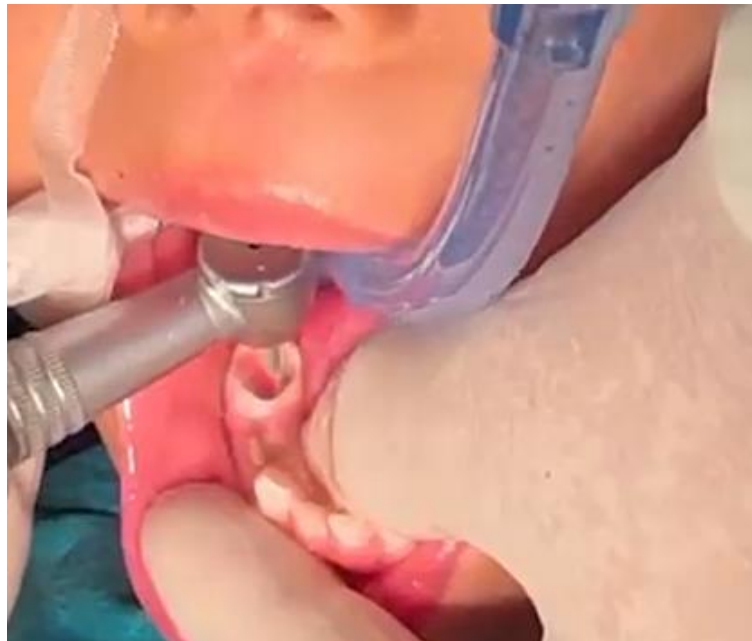
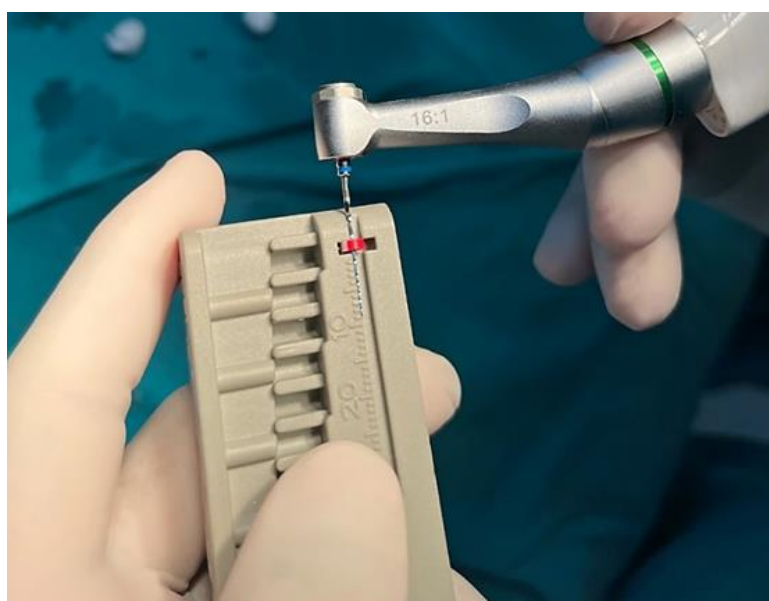
Fig. 13. Lima Race®Evo #25/06 de 21mm (aleación blue)

Se procedió a la eliminación de la lesión cariosa y se inició la apertura cameral de la pza. 85 con punta diamantada redonda N°001 – 023 cinta negra (fig14).



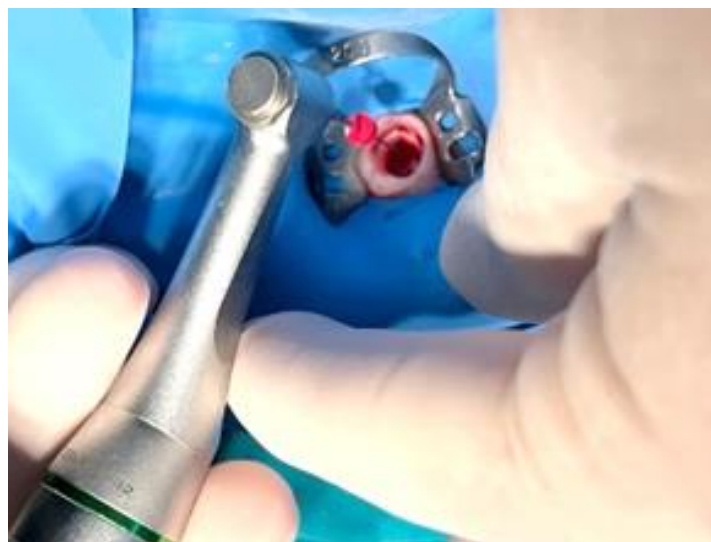Se localizó los orificios de entrada de los conductos mesial y distal utilizando lima manual tipo K N° 15 (Maillefer), se realizó la medida corono- apical de los conductos mesial y distal siendo la longitud de trabajo de 9mm para ambos conductos. Se utiliza el sistema rotatorio continuo Race®Evo #25/06 – longitud de trabajo 9mm para conducto mesial y distal (fig15).



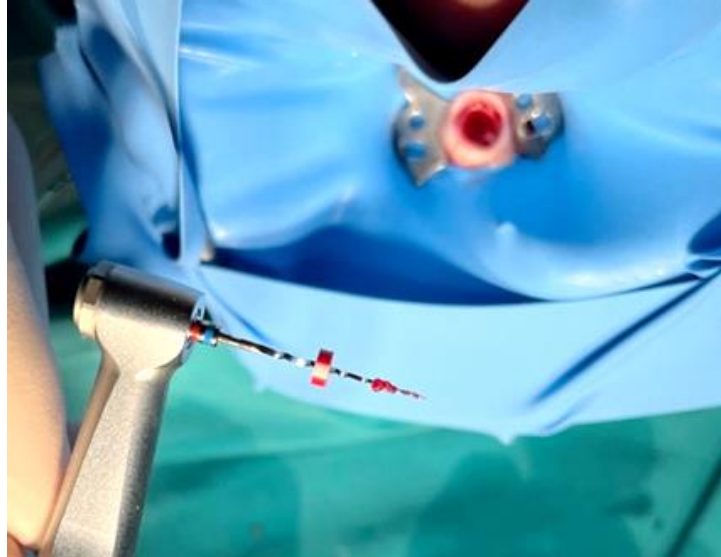
Se realizó aislamiento absoluto con dique de goma utilizando el clamp N° 200, se realizó la calibración del Endomotor FKG, con un torque de 2.1 Ncm y una velocidad de 500 rpm (fig16).



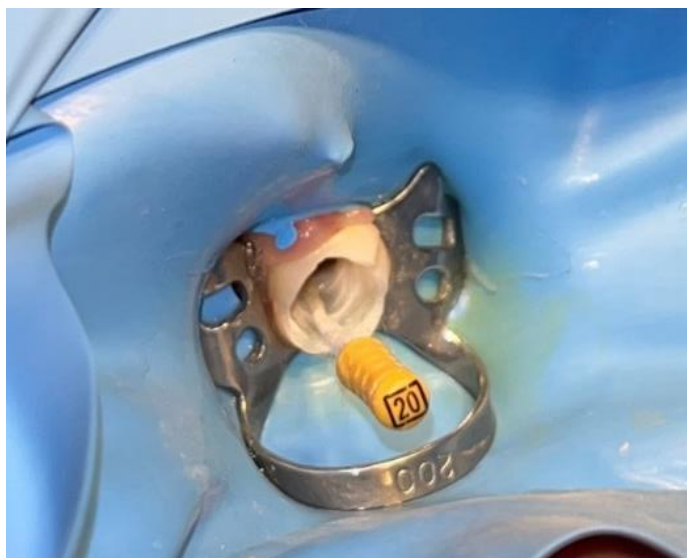Se realiza la instrumentación biomecánica de la pza. 85 con el sistema rotatorio continuo Race®Evo (fig17)



Se ingresa la lima a cada conducto mesial y distal realizando movimientos continuos de barrido en el tercio cervical y medio luego se realiza movimientos de picotazo en el tercio apical, y la exéresis pulpar de la pza. 85 (fig.18).



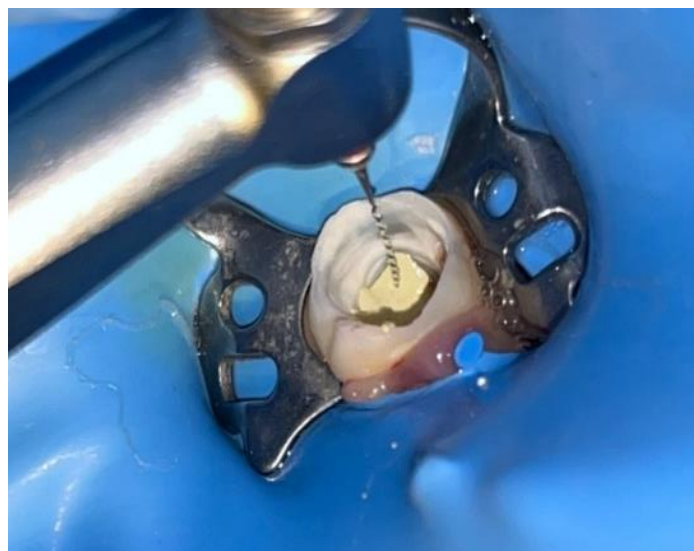Y se procede a irrigar y secar con lima manual N°20 y algodón , se procede a realizar la hemostasia por compresión utilizando lima manual N° 20 envueltos con algodón (fig. 19).



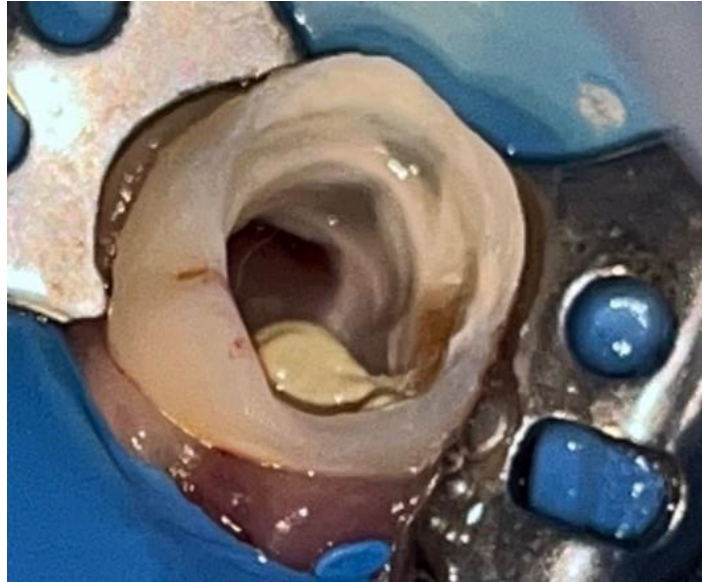
Para la obturación de los conductos se utilizó pasta medicada CTZ (proporción 1:1:2 y vehículo eugenol en consistencia pastosa (fig.20)



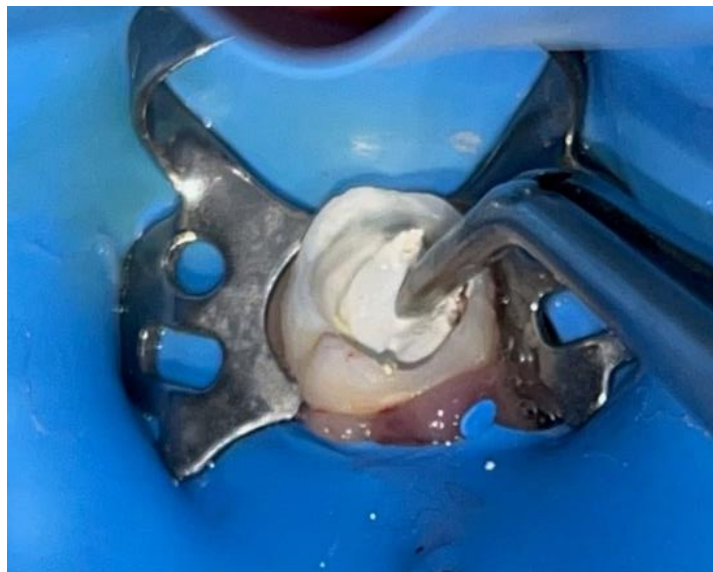Para trasportar la pasta medicada se utilizó el léntulo N°001 – rojo /velocidad: 125rpm, torque 2.1 Ncm (fig. 21)



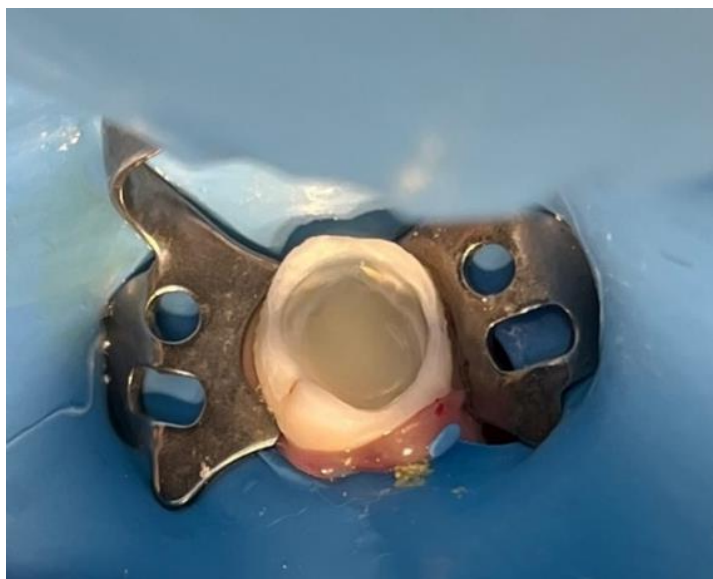se muestra la aplicación de la PASTA CTZ hasta la entrada del conducto (fig. 22).



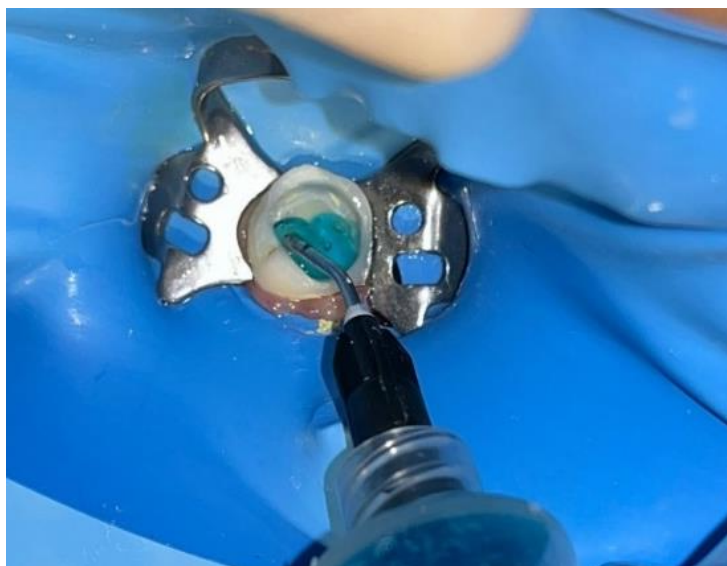Se aplica una sub base de 1 mm de Óxido de Zinc – Eugenol y con ayuda de bolita de algodón se procedió a condensar y retirar los excesos de las paredes (fig. 23)



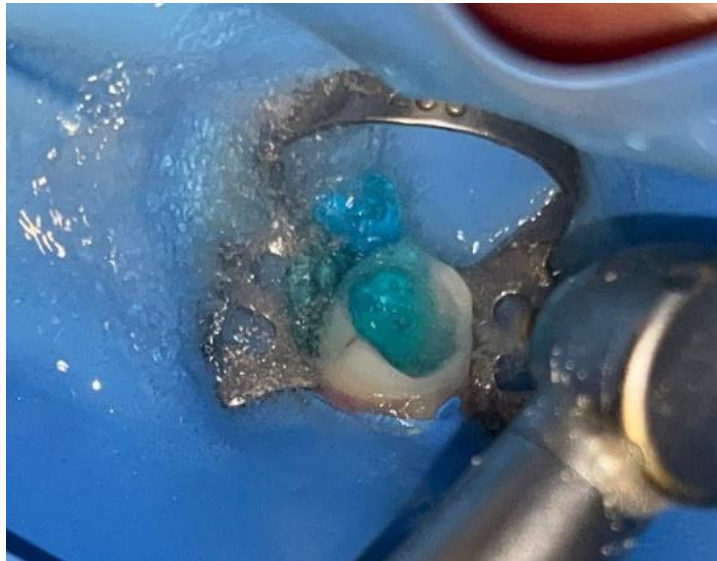
Como base se aplicó 1mm de ionómero de vidrio fluido (i-seal®) con la finalidad de aislar el tratamiento pulpar, y se fotocuró por 15" (fig.24).



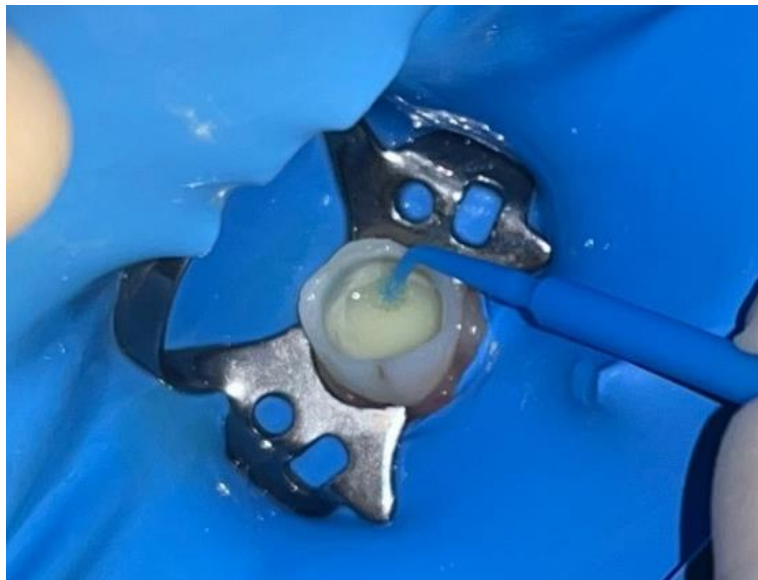
Se aplica y acondiciona con ácido ortofosforico al 37% por 15 segundos (fig. 25)




Luego se lava y seca con la jeringa triple en la pza. 85 (fig.26)



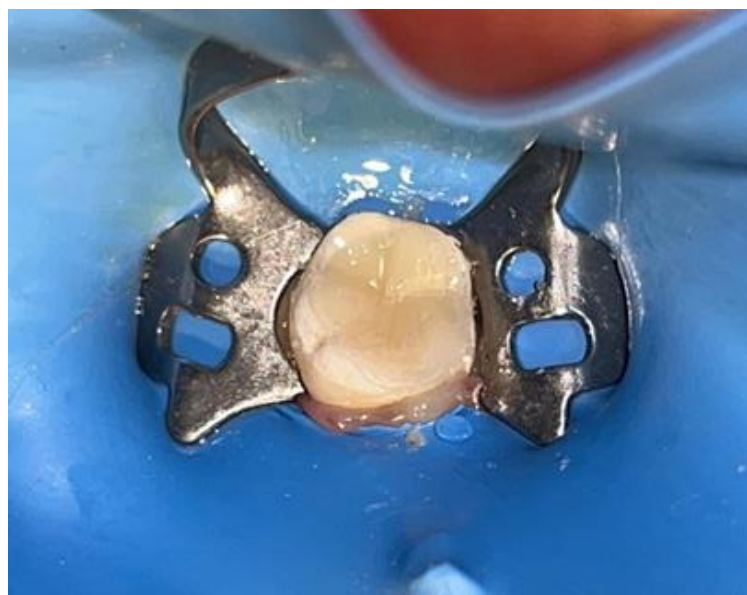Se aplicó adhesivo de 5ta generación en la pza. 85, se frota por 10" (luego se airea, frota de nuevo por 10" y airea) (fig.27).



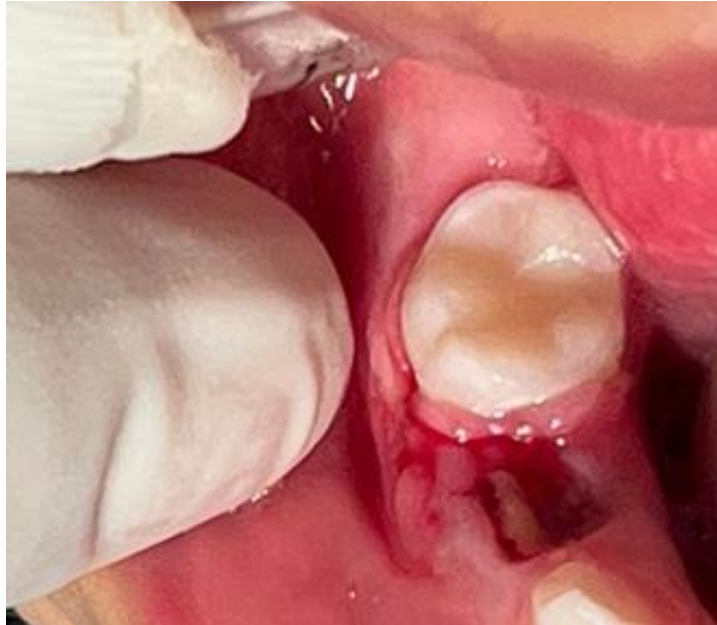Posterior a la aplicación del adhesivo se realiza el fotocurado por 10" (fig. 28)



Se procedió a realizar la incrustación directa de resina, capa por capa y se procede a fotocurar cada capa de resina (fig. 29)



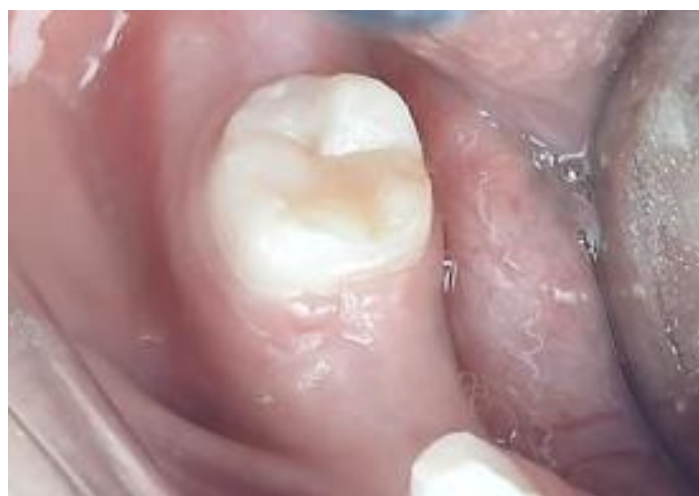Luego se realiza el pulido y acabado final con el OneGloss hasta obtener a anatomía del diente de la pza. 85. (fig. 30)



CONTROLES POST TRATAMIENTO PULPAR PZA. 85

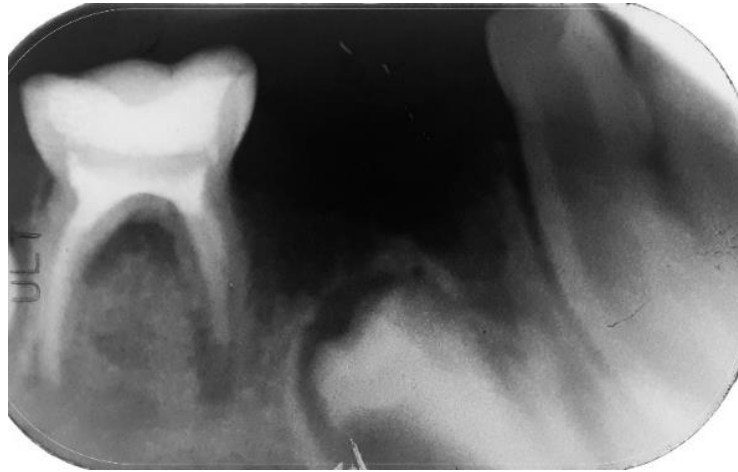
➤ CONTROL CLÍNICO

El primer control clínico se realizó 03/12/2022, a la evaluación se observa incrustación directa de resina en buen estado, tejidos gingivales circundantes en buen estado, color rosado coral (fig.31).

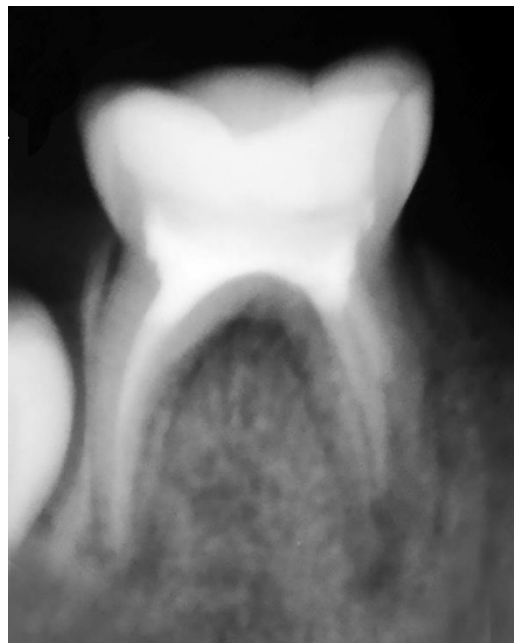

➤ **CONTROL RADIOGRAFICO**

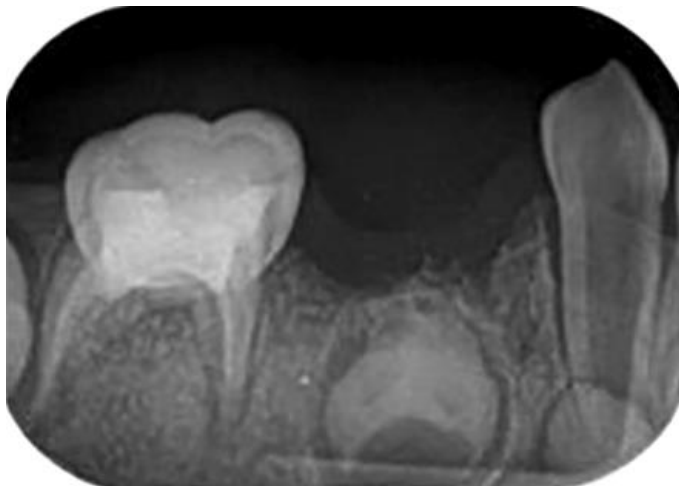
Se realizó el primer control radiográfico una semana después del tratamiento (14/07/2022), a la evaluación se observa una conformación y obturación adecuada de los conductos de la pza.85 (fig.32)



Segundo control radiográfico 15 días después del tratamiento (30/07/2022), se observa proceso de regeneración ósea a nivel de furca, sin evidencia de reabsorción ni procesos infeccioso (fig. 33).



Tercer control radiográfico 20 días después del tratamiento (20/08/2022), no se observa evidencia de signos de reabsorción, ni procesos infecciosos (fig. 34).



Cuarto control radiográfico 2 meses (10/11/2022) después del 3er control, no se evidencia de reabsorción ni proceso infeccioso, reducción de la imagen radiolúcida en la zona interradicular de la pza.85(fig. 35).

